Vascularización del oído Aspecto normal y patológico

J Moret
A Boulin

© 2000, Editions Scientifiques et Médicales Elsevier SAS, París. Todos los derechos reservados.

El peñasco es una encrucijada vascular fundamental ya que es lugar de paso de los grandes ejes vasculares carotídeo y yugular, por un lado, y, por otro, una zona de vascularización local muy rica proveniente de los tres sistemas arteriales carotídeos interno, externo y vertebral.

Reseña embriológica *(esquema 4)*

Los trabajos embriológicos de Tandler, Evans, Congdon y sobre todo de Padget, permiten comprender mejor las diferentes variedades anatómicas y considerar una serie de hipótesis para poder explicar su mecanismo.

En el estadio branquial (5 mm) del desarrollo del embrión humano, cada arco branquial está atravesado por un arco aórtico y un nervio craneal.

A efectos prácticos se considerará, en este estudio, solamente la evolución de los tres primeros arcos branquiales.

El primero y el segundo arco aórticos, así como los segmentos de la aorta ventral comprendidos entre el primero, segundo y tercer arco aórtico desaparecen. Sólo el tercer arco aórtico formará junto con la aorta dorsal distal, la carótida interna definitiva. El segmento de la aorta dorsal comprendido entre el tercero y cuarto arco se interrumpe mientras que el segmento ventral entre ambos arcos forma la arteria carótida primitiva.

Al mismo tiempo, una estructura vascular denominada arteria faríngea ventral nace del saco aórtico y finaliza cerca de la raíz mandibular del quinto par craneal.

En estas condiciones, los territorios del primero y segundo arcos aórticos son vascularizados principalmente por la arteria hioidea (resto dorsal del segundo arco aórtico) y la arteria faríngea ventral y, en su porción inferior, por la arteria mandibular (resto dorsal del primer arco aórtico).

Entre los estadios de 5 mm y de 18 mm aparecerán importantes cambios:

En primer lugar, la arteria faríngea ventral se interrumpe en una porción distal y proximal a nivel de la región de la raíz mandibular del quinto par craneal.

En segundo lugar, la arteria del estribo nace de la arteria hioidea. Se dirige inicialmente hacia delante entre las ramas del estribo y luego entre la cuerda del tímpano y el nervio facial. Esta arteria se unirá a la porción distal de la arteria faríngea ventral para formar su rama de división maxilomandibular que prolonga el trayecto del tronco principal.

Más allá del estribo, la arteria del estribo da origen a su rama supraorbitaria que se dirige por delante hacia la zona orbitaria. La porción proximal de la arteria faríngea ventral se convierte en la futura carótida externa.

En el estadio de 20 mm se producirán dos fenómenos:

— una interrupción de la arteria del estribo a nivel del mismo;

— una anexión secundaria de la rama maxilomandibular de la arteria del estribo por la arteria carótida externa.

De esta forma, se habrá constituído el modelo adulto, de la siguiente manera:

— la arteria del estribo originó la arteria meníngea media, rama de la arteria maxilar interna;

— la arteria carótida externa está completamente formada;

— el residuo de la arteria hioidea corresponde a la arteria carotidotimpánica, rama de la porción intrapetrosa de la carótida interna que acompaña el nervio de Jacobson y se anastomosa con la arteria timpánica inferior, colateral de la arteria faríngea ascendente;

— el resto distal de la arteria del estribo forma la arteria timpánica superior, colateral de la arteria meníngea media.

Peñasco, lugar de paso de los grandes ejes vasculares

Dos ejes vasculares principales (carótida interna y cayado de la yugular) tienen relaciones muy estrechas con el peñasco. Es indispensable conocer esta circunstancia para comprender la patología vascular encontrada en el interior del mismo.

ARTERIA CARÓTIDA INTERNA *(esquemas 1, 2)*

Penetra en el cráneo por el orificio externo del canal carotídeo, situado en la cara exocraneal posterior del peñasco (unión del tercio anterior y del tercio medio).

La carótida interna recorre luego la porción vertical del canal carotídeo, en un tramo aproximado de un centímetro y entra en relación por medio de la pared ósea del canal con la primera vuelta de la espiral del caracol por detrás y hacia adentro y con la caja timpánica por detrás y hacia afuera.

J Moret : *Chef de service adjoint, service de radiologie, Fondation Rothschild.*
A Boulin : *Assistante, service de radiologie, Fondation Rothschild.*

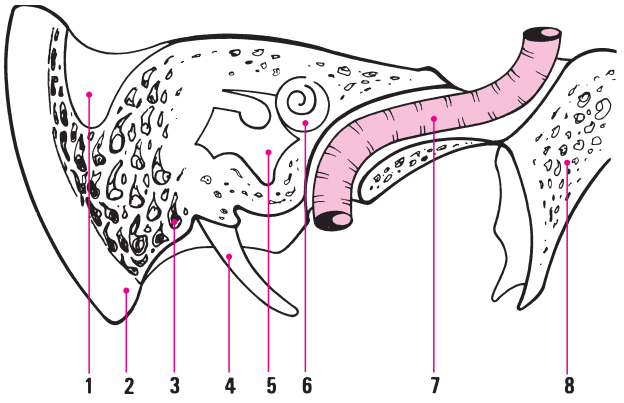

Esquema 1
Arteria carótida interna - Trayecto intrapetroso
Corte vertical del peñasco según su eje mayor.
1- surco del seno lateral
2- apófisis mastoides
3- celdas mastoideas
4- apófisis estiloides
5- caja timpánica
6- espira basal de la cóclea
7- carótida interna
8- apófisis pterigoidea

Esquema 2
Base del cráneo - Zona del agujero rasgado posterior (TDP)
Vista exocraneal
1- pterigoides externo
2- canal vidiano
3- agujero oval
4- agujero redondo menor
5- apófisis estiloides
6- orificio del CAE
7- agujero estilomastoideo
8- pterigoides interna
9- agujero rasgado anterior
10- canal carotídeo
11- orificio condilar anterior
12- agujero rasgado posterior
13- agujero occipital
14- cóndilo del occipital
15- apófisis mastoides

Luego, el canal carotídeo presenta una porción horizontal de dos centímetros, en dirección oblicua hacia delante y hacia dentro. Las relaciones de la carótida interna a este nivel son esencialmente por fuera, con la trompa de Eustaquio, el canal del músculo del martillo hacia arriba y hacia afuera.

La carótida interna entra en la cavidad intracraneal por el agujero rasgado anterior (ARA) para penetrar en el seno cavernoso.

En el transcurso de su trayecto intrapetroso, la carótida interna da una colateral: la arteria carotidotimpánica que se separa a nivel de la unión de la porción vertical y de la porción horizontal y se dirige hacia la caja.

SENOS LATERALES, GOLFO DE LA YUGULAR
(esquema 3)

■ *Descripción*

Los senos laterales unen de cada lado la confluencia venosa con el golfo de la yugular. Presentan dos porciones:

— *una parte transversa horizontal y posterior,* situada en la inserción de la tienda del cerebelo sobre el surco óseo de la porción escamosa del occipital.

— *una porción sigmoide descendente* que describe una curva de concavidad posterointerna detrás de la mastoides y una segunda curva de concavidad anteroexterna que bordea la apófisis yugular. Esta porción sigmoide sigue por el golfo de la yugular a nivel del agujero rasgado posterior (ARP).

■ *Aferencias*

— El *seno petroso superior* drena posteriormente el seno cavernoso, recorre el borde superior del peñasco a nivel de la tienda del cerebelo y desemboca en la primera curva del seno sigmoide.

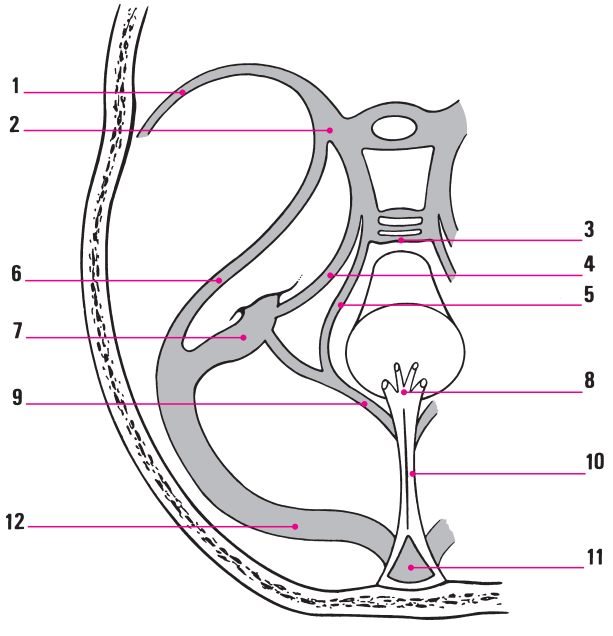

Esquema 3
Seno venoso de la base del cráneo
Vista endocraneal
1- seno safenoparietal
2- seno cavernoso
3- seno occipital transverso (plexo basilar)
4 - seno petroso inferior
5- plexo venoso del agujero occipital
6- seno petroso superior
7- seno sigmoideo
8- ampolla de Galien
9- seno occipital posterior
10- seno derecho (proyección)
11- confluencia venosa
12- seno lateral

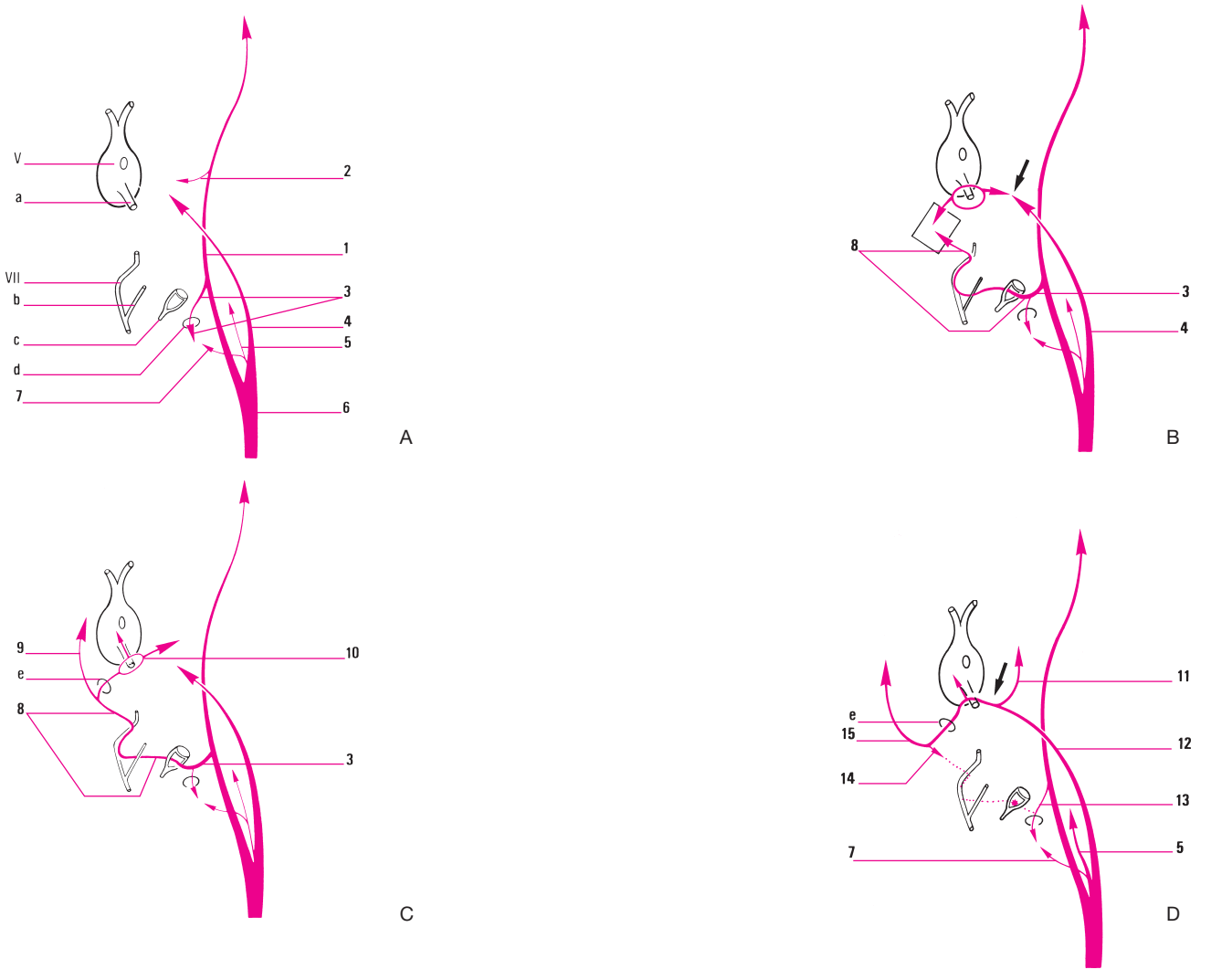

Esquema 4
A) Embrión en el estadio de 13 mm
— La arteria mandibular representa el resto dorsal del primer arco aórtico.
— La arteria hioidea representa el resto dorsal del segundo arco aórtico.
— El tercer arco aórtico ha originado, conjuntamente con el extremo cefálico de la aorta dorsal, la arteria carótida interna.
— El segmento ventral entre el tercero y cuarto arco aórticos ha originado la arteria carótida primitiva.
— La arteria faríngea ventral ha incorporado el territorio vascular del primer arco aórtico en la región de la raíz mandibular del quinto par craneal.
B) En el estadio de 14 mm, la arteria del estribo se desarrolla a partir de la arteria hioidea y se dirige hacia delante por entre las ramas del estribo. La arteria faríngea ventral está dividida en una porción distal y una porción proximal (flecha). Su extremo distal se incorporará por la arteria del estribo (cuadrado).
C) En el estadio de 18 mm, la arteria del estribo ha incorporado la porción distal de la arteria faríngea ventral para formar su rama maxilomandibular así como un anillo vascular rodeando la raíz mandibular del quinto par craneal. En este estadio, la arteria del estribo origina asimismo la rama supraorbitaria.
D) En el estadio de 20 mm aproximadamente, ya se establece el modelo adulto.
— La arteria del estribo (línea de puntos) involuciona a nivel del estribo (estrella). Su porción distal persiste como arteria timpánica superior.
— La arteria hioidea involuciona igualmente: la arteria carotidotimpánica constituye el resto.
— La arteria faríngea ventral que se ha convertido en la arteria carótida externa ha incorporado (flecha) la rama maxilomandibular de la arteria del estribo para dar origen a la arteria meníngea media y completar la arteria maxilar interna.
a - Raíz mandibular
b - Cuerda del tímpano
c - Estribo
d - Canal del nervio de Jacobson
e - Agujero redondo menor
1 - Carótida interna
2 - A. mandibular
3 - A. hioidea
4 - A. faríngea ventral
5 - A. faríngea ascendente
6 - Carótida primitiva
7 - A. timpánica interna
8 - A. del estribo
9 - R. supraorbitaria
10 - R. de división maxilomandibular
11 - A. maxilar interna
12 - Carótida externa
13 - A. Carotidatimpánica
14 - A. Timpánica superior
15 - A. Meníngea media

— El *seno petroso inferior* drena igualmente el seno cavernoso y el seno occipital transverso. Bordea la sutura petro-occipital, sale por la parte anterior del ARP y desemboca en la porción inferior del golfo de la yugular.

— El *seno occipital transverso* o plexo basilar, situado en la cara posterior de la lámina cuadrangular del occipital, anastomosa las extremidades posteriores de los dos senos cavernosos. Su parte baja se comunica con los senos petrosos inferiores y el plexo venoso del agujero occipital.

Vascularización del peñasco

OÍDO EXTERNO

La vascularización del oído externo depende únicamente del sistema carotídeo externo.

El pabellón está vascularizado en su mitad anterior por las arterias auriculares anteriores, ramas de la arteria temporal superficial, y en su mitad posterior, por la arteria auricular posterior que nace, ya sea directamente del tronco de la carótida externa, o bien de la arteria occipital. Las arterias auriculares anteriores y las ramas de la arteria auricular posterior se anastomosan entre sí.

El conducto auditivo externo está vascularizado de la misma manera que el pabellón en su porción externa cartilaginosa. Su porción interósea, al igual que el tímpano, está vascularizada por el grupo de las arterias auriculares profundas que se originan total o parcialmente en la auricular posterior o de la occipital.

OÍDO MEDIO

Paredes del oído medio

La vascularización de las paredes del oído medio depende de los sistemas carotídeos internos y externos. Todas las ramas que participan en esta vascularización se comunican entre sí por medio de la red vascular mucosa que recubre el conjunto de las paredes de la caja.

Las diferentes ramas arteriales que permiten la vascularización son las siguientes.

— La *arteria timpánica inferior,* rama de la arteria faríngea ascendente, entra dentro de la caja por el canal del nervio de Jacobson, por la parte anterior del suelo del oído medio (OM) e irriga las paredes internas inferiores y anteroinferiores de la caja.

— La *arteria timpánica anterior* nace de la parte mandibular de la arteria maxilar interna y pasa por la sutura petrotimpánica para penetrar en la parte superior de la caja. En ese momento se divide en tres ramas: superior, posterior e inferior. Las ramas superior y posterior vascularizan las paredes externa, anterosuperior y superoexterna de la caja.

— La *arteria timpánica superior,* rama de la arteria meníngea media, se origina inmediatamente después del agujero redondo menor, pasa por un pequeño canal (canal timpánico superior) junto con el pequeño nervio petroso superficial y penetra en la parte superior de la caja para vascularizar la pared superoexterna y una parte de la pared interna de la caja.

— La *arteria estilomastoidea* se origina, ya sea de la arteria auricular posterior, o de la occipital, pasa por el canal de Falopio y se anastomosa dentro de este canal con la arteria petrosa superficial. Da las ramas que vascularizan los nervios del músculo del estribo y de la cuerda del tímpano, y participa en la vascularización de la pared posterior de la caja.

— El *grupo de las arterias auriculares profundas* nace de la auricular posterior o de la arteria occipital; sus ramas transóseas participan en la vascularización de la pared inferior de la caja.

— La *arteria carotidotimpánica* nace de la carótida interna en el canal carotídeo, en la unión de la porción vertical con la porción horizontal. Participa en la vascularización de la pared interna (segmento anterior) y de la pared anterior (territorio central) de la caja. Los diferentes territorios vasculares de las paredes de la caja son representados en el *esquema 5*.

Huesecillos

El martillo y el yunque son vascularizados por la rama inferior de la arteria timpánica anterior o arteria osicular. El músculo del martillo está vascularizado por la arteria timpánica superior.

El estribo está vascularizado por las ramas colaterales de las arterias timpánicas inferior y superior y por la rama descendente de la arteria petrosa superficial. Se debe tener en cuenta que las ramas y la parte fina central de la base del estribo se nutren sólo por ósmosis.

Nervio facial

Dos ramas principales procedentes del sistema carotídeo externo participan en su vascularización: la arteria estilomastoidea y la arteria petrosa superficial.

— La *arteria estilomastoidea,* rama de la auricular posterior o de la occipital, discurre por el acueducto de Falopio con el VII par que irriga hasta alcanzar el ganglio geniculado, al igual que los nervios de la cuerda del tímpano y del músculo del estribo.

— La *arteria petrosa superficial* nace de la arteria meníngea media cerca del agujero redondo menor, se dirige hacia afuera y por detrás, acompañada del gran nervio petroso superficial y penetra en el conducto de Falopio donde discurre hasta llegar al ganglio geniculado. Irriga el VII par en su primera porción. Existe una arcada anastomótica entre las dos arterias dentro del acueducto de Falopio.

OÍDO INTERNO

Su vascularización se lleva a cabo por el sistema vertebrobasilar, fundamentalmente por medio de la arteria auditiva interna y la arteria subarcuata.

— La arteria auditiva interna nace del tronco basilar directamente o de la arteria cerebelosa anterior e inferior a nivel de su flexión, penetra en el conducto auditivo interno (CAI) para originar las ramas destinadas a la zona cocleovestibular.

— La arteria subarcuata nace de la arteria auditiva interna o bien de la arteria cerebelosa anterior e inferior, pasa por la fosita subarcuata excavada en la cara posterosuperior del peñasco, discurre por el canal petromastoideo hasta el antro mastoideo donde se anastomosa con una rama colateral de la arteria estilomastoidea. Da una colateral que se anastomosa con la arteria petrosa superficial a nivel de la arista del peñasco. Irriga en parte los conductos semicirculares y la parte posterosuperior del vestíbulo.

— La arcada anastomótica formada por la arteria estilomastoidea y la arteria petrosa superficial da algunas ramas colaterales que vascularizan el oído interno.

ÁNGULO PONTOCEREBELOSO *(esquema 6)*

El ángulo pontocerebeloso (APC), espacio situado en la cara interna del peñasco, es una zona extremadamente rica en elementos vasculonerviosos.

Está limitado hacia dentro por el bulbo y la protuberancia, por delante por el clivus, hacia afuera por la cara interna del peñasco con el conducto auditivo interno, por detrás por el hemisferio cerebeloso, por abajo por el agujero rasgado posterior, hacia arriba por el borde superior del peñasco, donde se inserta la tienda del cerebelo. Ese espacio está lleno de LCR (líquido cefalorraquídeo).

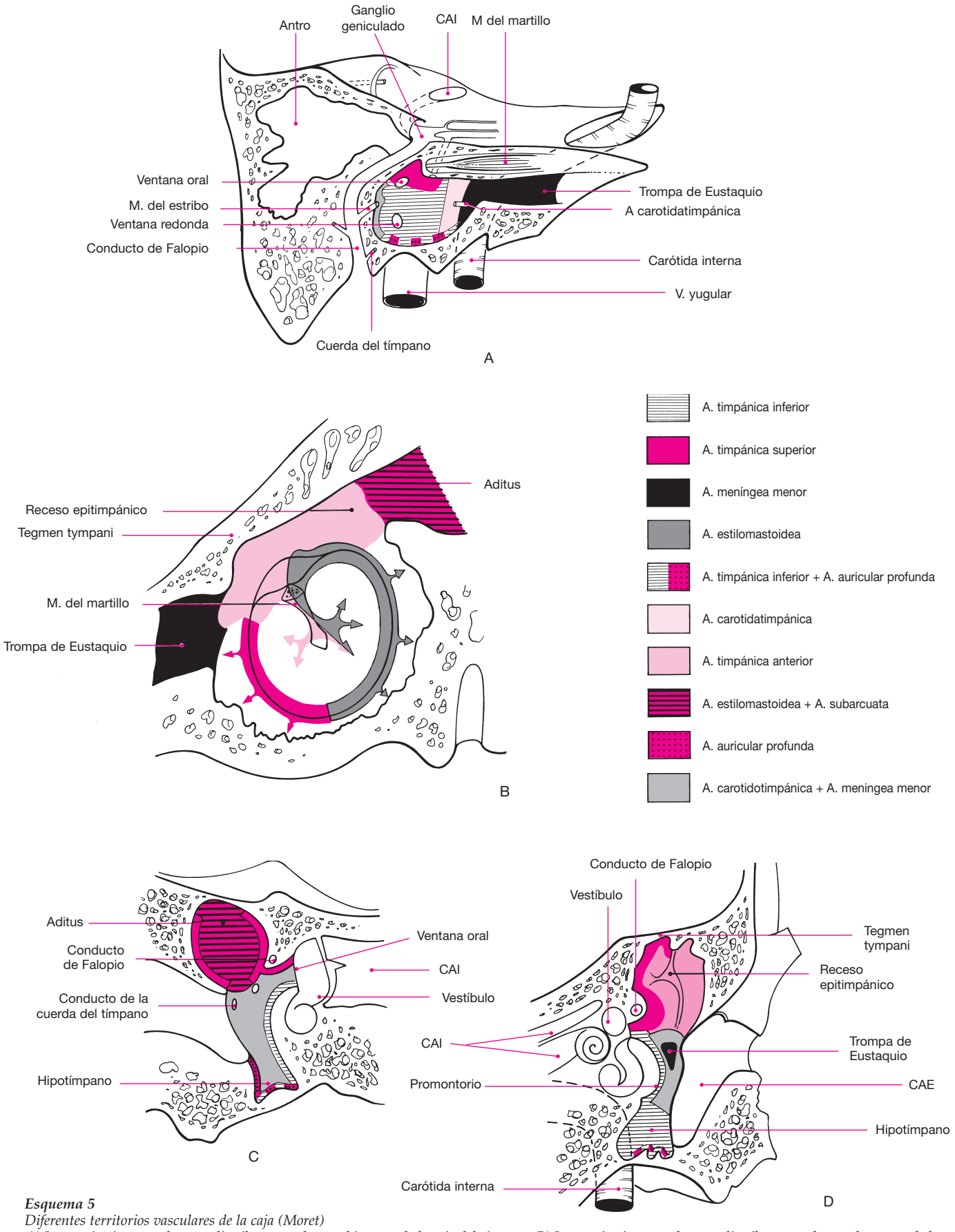

Esquema 5
Diferentes territorios vasculares de la caja (Moret)
A) Los territorios vasculares se distribuyen en la pared interna de la caja del tímpano. B) Los territorios vasculares se distribuyen en la pared externa de la caja del tímpano. C) Los territorios vasculares se distribuyen en la pared posterior de la caja del tímpano. D) Los territorios vasculares se distribuyen en la pared anterior de la caja del tímpano.

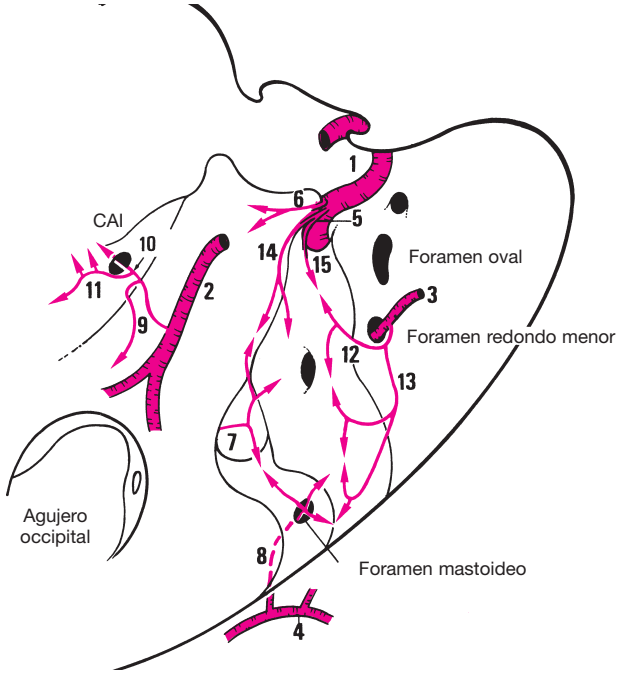

Esquema 6
Vista oblicua posterior de la base del cráneo.
1 - arteria carótida interna
2 - tronco basilar
3 - arteria meníngea media
4 - arteria occipital
5 - arteria lateral del clivus
6 - arteria mediana del clivus
7 - rama yugular de la arteria faríngea ascendente
8 - rama meníngea de la arteria occipital pasando por el agujero mastoideo
9 - arteria cerebelosa anterior e inferior
10 - arteria auditiva interna
11 - arteria subarcuata
12 - ramas tentoriales basales que se originan en el tronco de la arteria meníngea media
13 - ramas tentoriales basales nacientes de la rama petroescamosa de la arteria meníngea media
14 - rama interna de la arteria lateral del clivus
15 - rama externa de la arteria lateral del clivus

Los elementos vasculares que circulan allí están constituidos por tres sistemas vasculares: carótida interna (CI), carótida externa (CE), vertebral (V).

■ *Sistema vertebral*

— El tronco basilar, que se origina en la unión de las arterias vertebrales, discurre entre el tronco cerebral por detrás y el clivus por delante.

— La arteria cerebelosa anterior e inferior nace de la parte media del tronco basilar y se dirige hacia atrás y hacia afuera bordeando el CAI.

— La arteria auditiva interna nace de la porción superior del bucle de la arteria cerebelosa anterior e inferior en frente del CAI, o directamente del tronco basilar y se dirige hacia el CAI.

— La arteria subarcuata, rama de la arteria cerebelosa anterior e inferior o de la arteria auditiva interna, discurre en la cara posterosuperior del peñasco hasta la fosita subarcuata donde penetra en el canal petromastoideo.

■ *Sistema carotídeo interno*

El grupo posterior de las colaterales del sifón puede nacer en un tronco común o en ramas diferenciadas:

— arteria mediana del clivus;

— arteria lateral del clivus, que da una rama externa que se anastomosa con las ramas tentoriales basales que nacen del tronco de la arteria meníngea media y una rama interna que se anastomosa con las ramas del ARP procedentes de la arteria faríngea ascendente.

■ *Sistema carotídeo externo*

Está básicamente representado por la arteria meníngea media y sus diferentes ramas. La arteria meníngea media penetra en el cráneo por el agujero redondo menor y da:

— la arteria petrosa superficial;

— las ramas tentoriales basales;

— la arteria petroescamosa que recorre el piso de la fosa temporal media para alcanzar la sutura petroescamosa, se anastomosa con las ramas meníngeas procedentes de la occipital;

— la rama meníngea de la arteria occipital penetra en la fosa posterior por el agujero mastoideo y participa en la vascularización de la parte posterolateral del APC;

— las ramas del ARP (agujero rasgado posterior), procedentes de la rama posterior de la arteria faríngea ascendente, se distribuyen a nivel del ARP, participando en la vascularización de la pared meníngea inferior del APC. Estas ramas se anastomosan por delante con la rama interna de la arteria lateral del clivus, por detrás y hacia afuera con las ramas meníngeas de la occipital.

Sintomatología clínica que evoca una patología vascular del peñasco

Existen diferentes motivos de consulta en Otorrinolaringología que pueden hacer sospechar una patología vascular del peñasco tales como los acufenos, los vértigos, un hemiespasmo facial aislado. Estos síntomas no son sin embargo específicos objetivos excepto los acufenos, tipo soplo.

ACUFENOS

Son ruidos que oye el paciente y que pueden ser de diferentes tipos: ronroneo, silbido, chasquido, etc.

Son llamados subjetivos cuando los oye sólo el paciente y objetivos si el examinador los oye igualmente ya sea en la auscultación de la región auricular o de manera directa.

Los acufenos subjetivos pueden ser debidos a lesiones situadas a todos los niveles de las vías auditivas (oído externo, medio e interno y ángulo ponto cerebeloso).

Los acufenos objetivos son sin embargo más específicos:

— los acufenos musculares (de tipo de chasquido) se deben generalmente a tetanias clónicas de los músculos de los huesecillos;

— los acufenos vasculares, sincrónicos con el pulso del paciente, evocan una anomalía vascular de la región: fístula arteriovenosa, trayecto aberrante de un vaso en la caja.

El examen de un paciente que presenta acufenos deberá determinar:

— si el acufeno es objetivo o subjetivo;

— las características del ruido oído;
  — tipo de ruido,
  — sincronizado o no con el pulso del paciente,
  — modificación del ruido según la posición de la cabeza, o durante la compresión de los vasos del cuello,
  — variación del ruido en el tiempo;

— el aspecto eventualmente azulado del tímpano en la otoscopia;

— la existencia de una sordera de transmisión, secundaria al desarrollo de una masa en la caja;

— antecedentes de un traumatismo craneoencefálico que puede ser responsable de la formación de una fístula arteriovenosa

Al finalizar este examen, el descubrimiento de un acufeno objetivo, sincronizado con el pulso, representa un signo de una anomalía vascular de la región petrosa y conlleva a la práctica de investigaciones complementarias:

— un examen tomográfico con inyección de contraste;

— una arteriografía selectiva de la carótida interna, de la carótida externa y de la vertebral.

HEMIESPASMO FACIAL (exceptuando la evolución de una parálisis facial)

La hemiespasmo facial es una clonia muscular de la hemicara a menudo desencadenada por el accionar voluntario de los movimientos faciales.

Algunos hemiespasmos son de origen vascular y se deben a la compresión del nervio facial en el ángulo pontocerebeloso por un bucle vascular (muy a menudo la arteria cerebelosa media) desarrollado anormalmente, y que se podrá objetivar durante el examen tomográfico con inyección de un producto de contraste.

No hay que olvidar que este tipo etiológico de los hemiespasmos es relativamente raro y que muy a menudo el hemiespasmo facial será catalogado como esencial, dado que no se hallará causa específica alguna (tanto tumoral como vascular).

Métodos de exploración de la vascularización del peñasco

Se proponen dos métodos que corresponderán a indicaciones diferentes.

ANGIOGRAFÍA DIGITAL POR VÍA VENOSA *(fig. 1 A, B, C)*

Esta técnica, practicada a nivel ambulatorio, sólo precisa la punción de una vena cefálica o basílica en el pliegue del codo (a veces, si las venas de los miembros superiores no están en condiciones satisfactorias, se optará por la punción de la vena femoral).

Esta técnica exige, no obstante, una absoluta cooperación por parte del paciente (la inmovilidad y la apnea son indispensables) y un buen estado cardíaco (persistencia del producto de contraste inyectado sin estagnación y dilución en un corazón con insuficiencia cardíaca).

Durante la realización de cada incidencia, se inyectarán 30 a 40 cc de producto de contraste, diluido en 15 o 20 cc de suero

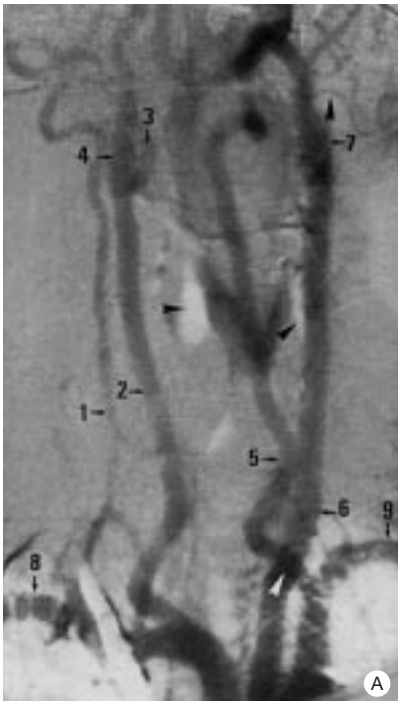

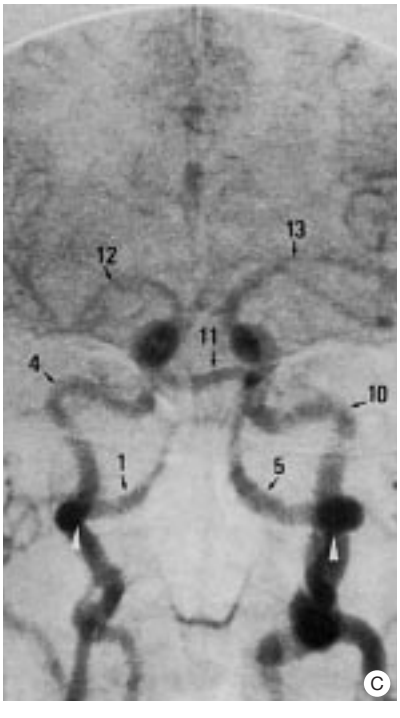

1 *Angiografía efectuada por vía venosa con el fin de estudiar los vasos del cuello. La inyección se realiza a partir del pliegue del codo luego de la punción de las venas cefálica o basílica.*

En A, los vasos del cuello están estudiados en posición oblicua anterior derecha. Esta placa permite un análisis mediocre de estos vasos debido a:

— la pobre eliminación de los elementos no vasculares del cuello,

— artefactos ocasionados por los movimientos de la deglución (➤),

— la superposición de los vasos (▷),

en B, el estudio de la vascularización según posición de Worms es muy pobre debido a que los movimientos de la paciente impiden una perfecta substracción (➤)

En C, la misma posición en una paciente perfectamente inmóvil permite ya una mejor apreciación de la circulación intracerebral. A pesar de la inyección simultánea de todos los vasos, merced a las superposiciones (▷) la interpretación es difícil.

1. A. vertebral derecha
2. A. carótida primitiva derecha
3. A. carótida externa derecha
4. A. carótida interna derecha
5. A. vertebral izquierda
6. A. carótida primitiva izquierda
7. A. carótidas derecha e izquierda superpuestas
8. A. subclavia derecha
9. A. subclavia izquierda

1. A. vertebral derecha
5. A. vertebral izquierda
4. A. carótida interna derecha
10. A. carótida interna izquierda
11. A. tronco basilar
12. A. silviana derecha
13. A. silviana izquierda

fisiológico. Las imágenes así obtenidas permiten generalmente un estudio satisfactorio de los vasos del cuello, pero la vascularización intracraneal se visualiza de manera poco precisa cuando se utiliza esta técnica.

Las indicaciones son las siguientes:

— estudio de la permeabilidad o de la morfología de los senos venosos encefálicos,

— búsqueda de grandes venas emisarias mastoideas.

ANGIOGRAFÍA DIGITAL POR VÍA ARTERIAL

Esta técnica precisa de la hospitalización del paciente puesto que se realiza bajo neuroleptanalgesia o anestesia general. Ocasionalmente, se utilizan drogas hipotensoras (nitroprusiato) durante las embolizaciones en el territorio carotídeo externo.

Tras la punción de la arteria femoral y la introducción de una sonda preformada, se realiza un cateterismo selectivo de las diferentes ramas de la carótida externa, de la carótida interna y de las vertebrales.

Este método permite el estudio detallado de la vascularización del peñasco así como el tratamiento de algunas afecciones (fístula dural) mediante la embolización.

Las indicaciones de esta técnica son las siguientes:

— análisis de una fístula arteriovenosa y su tratamiento;

— análisis de una patología tumoral regional (glomus);

— sospecha de aneurisma carotídeo o vertebral.

Patología vascular del peñasco

PATOLOGÍA ARTERIAL

■ *Vasos anormales* *(figs. 2, 3)*

Estas anomalías arteriales son extremadamente raras pero es importante no desconocerlas, principalmente en el momento del análisis radiológico preoperatorio del oído medio. El paso de la carótida interna en la caja, por ejemplo, obliga al cirujano a adoptar múltiples precauciones si se quieren evitar complicaciones muy graves.

Estas anomalías se deben a alteraciones del desarrollo embrionario. Pueden ser de cuatro tipos.

Persistencia de la arteria estribohioidea

Se debe a tres tipos de modificaciones del desarrollo embriológico:

— ausencia de división distal de la arteria faríngea ventral en el estadio de 14 mm del embrión; la arteria del estribo no tendrá pues ninguna conexión con su rama maxilomandibular y la futura arteria meníngea media no podrá nacer de la arteria maxilar interna,

— ausencia de regresión de la arteria del estribo a nivel de las ramas del mismo,

— persistencia de la arteria hioidea.

El trayecto de esta arteria estribohioidea es el siguiente: nace de la carótida interna intrapetrosa en su unión porción vertical-porción horizontal, penetra en la caja hacia abajo y hacia delante, sube entre las ramas del estribo penetrando luego en el acueducto de Falopio. Acompaña el VII par hasta el ganglio geniculado y sale después por su propio origen, se dirige hacia delante y hacia arriba para vascularizar el territorio de la arteria meníngea media.

El diagnóstico se sospecha cuando no existe agujero redondo menor en la radiografía del cráneo en corte de Hirtz o en el corte axial de la base del cráneo en TC y cuando se constata un neto agrandamiento del anillo externo del aspecto de «anteojo» del ganglio geniculado en las tomografías del peñasco en corte de Guillen (ese anillo externo corresponde, en este caso, a la segunda porción del VI par acompañada de la arteria estribohioidea).

Trayecto aberrante de la carótida interna en la caja

Este trayecto aberrante corresponde al de la arteria timpánica inferior, luego al de la arteria hioidea. Parece ser que las variaciones del flujo sanguíneo en algunos territorios vasculares en estadio embrionario serían la causa de esta anomalía.

El trayecto de esta carótida aberrante es el siguiente: penetra en la caja utilizando el canal del nervio de Jacobson, por delante del cayado de la yugular, que presenta una zona de estenosis a este nivel. Luego, discurre por debajo y cerca del promontorio, pasa bajo el estribo y alcanza la porción horizontal del canal carotídeo. El diagnóstico, ante una sospecha a través de las tomografías en cortes de Guillen y de perfil, ante la ausencia de porción vertical del canal carotídeo y la existencia de una opacidad redondeada del hipotímpano, será confirmado por el examen TC. Éste confirma la ausencia de porción vertical del canal carotídeo y pone de manifiesto una masa del hipotímpano en continuidad con la carótida en su porción horizontal. El angioescáner prueba la naturaleza vascular de esta masa.

Las dos anomalías precedentes pueden estar asociadas.

Arteria faringoestapediana

Es una anomalía aún más rara que las precedentes que necesita, a su vez, de otras dos anomalías en el desarrollo embriológico:

— ausencia de división de la arteria faríngea ventral en las porciones distal y proximal, lo que excluye la posibilidad por parte de la arteria meníngea media de originarse en la arteria maxilar interna;

— ausencia de regresión de la arteria del estribo con regresión normal de la arteria hioidea: el flujo sanguíneo de la arteria del estribo será recogido por la arteria timpánica inferior, rama de la faríngea ascendente. El conjunto forma la arteria faringoestapédica. El trayecto de esta arteria es el siguiente: nace de la arteria faríngea ascendente, pasa en la caja por el canal del nervio de Jacobson, discurre entre las ramas del estribo, luego en el canal de Falopio hasta el ganglio geniculado penetrando después en la cavidad craneana para permitir la vascularización del territorio de la arteria meníngea media.

Las mismas anomalías radiológicas que en el caso de persistencia de la arteria estapedohioidea deberán, en esta patología, orientar el diagnóstico (ausencia de agujero redondo menor, agrandamiento del anillo externo del «anteojo» en los cortes de Guillen).

■ *Patología aneurismática* *(figs. 4, 5)*

Aneurisma de la carótida interna intrapetrosa *(fig. 4)*

Lesión muy rara, puede traducirse simplemente por un acufeno vascular, pero expone a todas las complicaciones de los aneurismas (ruptura, embolia). Se sospechará ante la existencia de un ensanchamiento de una porción del canal carotídeo en las tomografías y en el escáner. El diagnóstico será confirmado por la arteriografía que muestra el aneurisma desarrollado a partir de la carótida intrapetrosa. El saco aneurismático puede estar más o menos trombosado.

Aneurisma del sistema vertebrobasilar *(fig. 5)*

En el ángulo pontocerebeloso, los aneurismas pueden situarse en el tronco basilar o en las vertebrales en su porción subaracnoidea. Pueden ser gigantes y generalmente trombosados parcialmente o bien, más raramente, fusiformes. Con frecuencia, los aneurismas gigantes y completamente trombosados, presentan un canal de repermeación adoptando el aspecto de un aneurisma fusiforme.

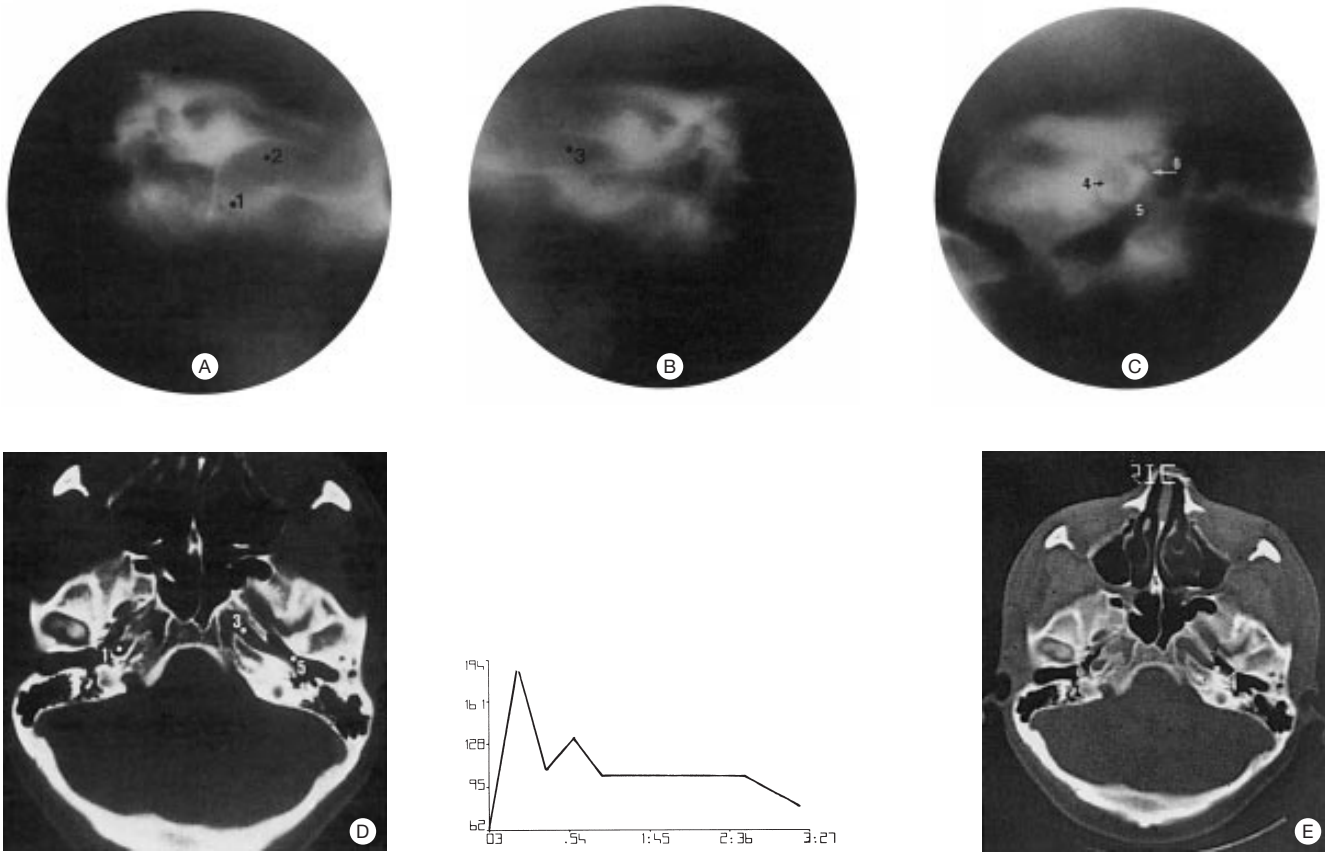

2 *Trayecto aberrante de la carótida interna izquierda en la caja.*
A: Tomografía del peñasco derecho en posición de Stenvers. El canal carotídeo se visualiza perfectamente tanto en su porción vertical (1) como horizontal (2)
B: Tomografía del peñasco izquierdo en posición de Stenvers. Solamente se visualiza la porción horizontal del canal carotídeo izquierdo (3)
C: Tomografía del peñasco izquierdo en posición de Guillen. Este corte vascular pasando por la cóclea (4) pone en evidencia una opacidad redondeada del hipotímpano (5). El «anteojo» no presenta ninguna anomalía (6)
D: Corte de la base del cráneo en posición axial, tratada con una ventana ósea.
A la derecha, la porción vertical del canal carotídeo (1) se visualiza bien.
A la izquierda, no existe, pero sin embargo, se ve a nivel del hipotímpano (5) una masa en continuidad con la porción horizontal del canal carotídeo izquierdo (3): corresponde al trayecto aberrante de la carótida en la caja.
E: El angioescáner realizado sobre la masa de hipotímpano, confirma su naturaleza vascular: la curva de variación de las densidades, durante la inyección del bolus de agente de contraste, incluye un pico precoz y un decrecimiento muy rápido.

En esta región pueden existir, aunque rararemente, aneurismas de la arteria cerebelosa media.

Clínicamente, la sintomatología inicial puede presentarse como una sordera de percepción, como una serie de acufenos o bien un hemiespasmo facial. Si el aneurisma es de gran tamaño, podrá presentarse un síndrome completo de lesión del ángulo pontocerebeloso (VIII, VII…) así como signos de lesión del tronco cerebral. Una hemorragia meníngea puede con frecuencia poner en evidencia la lesión.

La TC con inyección de producto de contraste en bolus demostrará la presencia de una masa redondeada o fusiforme más o menos trombosada, desarrollada en un trayecto vascular. El angioescáner confirmará la naturaleza vascular de la masa.

La arteriografía selectiva confirma el diagnóstico en el que se manifiesta ya sea una masa redondeada desarrollada a partir de un eje vascular al cual está unida por un istmo, o por una dilatación fusiforme de un vaso.

«Bucle vascular» desarrollado en la APC

En algunos pacientes que presentan un hemiespasmo facial «esencial», la TC y la arteriografía habrán demostrado la existencia de un trayecto vascular anormal de los elementos del sistema vertebrobasilar y principalmente de la arteria cerebelosa anterior e inferior. Este bucle anómalo de la arteria cerebelosa anterior e inferior puede, por ejemplo, acarrear a veces una compresión nerviosa que explica el hemiespasmo facial y justifica una operación de descompresión.

■ *Estenosis ateromatosa*

Algunas estenosis ateromatosas de la carótida interna intrapetrosa pueden ser causa de acufenos de transmisión. La arteriografía carotídea permite establecer el diagnóstico, apreciar la importancia y proponer las indicaciones operatorias.

PATOLOGÍA VENOSA

■ *Prolapso del golfo de la yugular en la cavidad timpánica* (*fig. 6*)

La posición del golfo de la yugular a nivel del oído medio es variable. De esta manera, cuando el piso del hipotímpano es dehiscente, el golfo de la yugular puede invaginarse en la cavidad timpánica, a veces alcanzando el nivel del estribo.

Clínicamente, esta anomalía puede ser totalmente asintomática, pero puede también ser el origen de acufenos vascula-

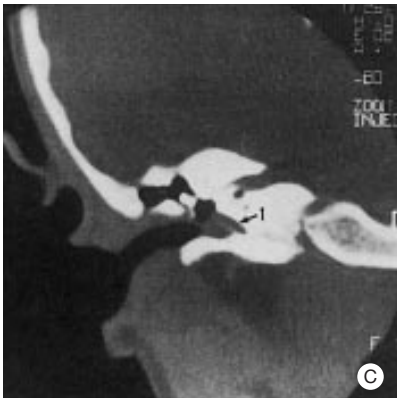

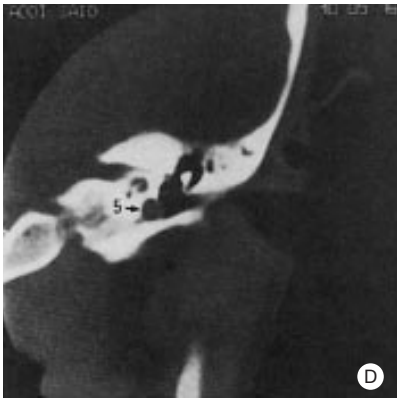

3 *Trayecto aberrante de la carótida interna en la caja, bilateral, asociado a la persistencia de una arteria estapedohioidea izquierda.*
A, B: Cortes tomodensitométricos en posición axial, tratados en ventana ósea.
C, D: Cortes tomodensitométricas en posición coronal, tratados en ventana ósea.
A la derecha, los cortes axiales y coronales presentan la ausencia de la porción vertical del canal carotídeo. Existe una masa en el hipotímpano (1) en continuidad con la porción horizontal (2) del canal carotídeo, que corresponde al trayecto aberrante de la carótida interna en la caja derecha. El corte axial ha mostrado la existencia del agujero oval (4) y del agujero redondo menor (3) a la derecha.
A la izquierda, la porción vertical del canal carotídeo está, asimismo, ausente. La masa visible a nivel del hipotímpano (5) corresponde al trayecto aberrante de la carótida interna izquierda en la caja. Además, los cortes axiales no permiten visualizar nunca el agujero redondo menor Este hecho hace sospechar la posibilidad de una arteria estapedohioidea persistente asociada al trayecto aberrante de la carótida interna izquierda.
E: La arteriografía carotídea derecha (posición frontal) confirma el diagnóstico. La zona de estenosis carotídea (6) corresponde a su paso en el canal del nervio de Jacobson. La arteria presenta un corto trayecto (7) aberrante en la caja adoptando a continuación su trayecto normal en la porción horizontal del canal carotídeo (8).
F: La arteriografía carotídea izquierda (incidencia frontal) muestra que existe igualmente un trayecto aberrante en la caja de la carótida interna izquierda asociado a la persistencia de la arteria estapedohioidea (9).

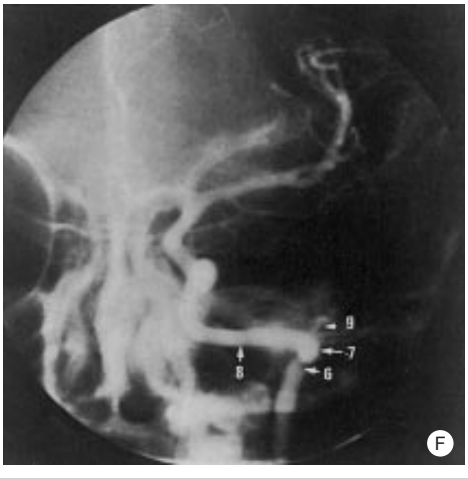

res o de una sordera de transmisión. El examen del tímpano muestra la existencia de una masa azulada situada en el interior de la caja.

El diagnóstico se hará a través de tomografías del temporal en incidencia de Guillen (cortes posteriores) ante la dehiscencia del suelo del hipotímpano y la existencia de una opacidad redondeada a este nivel. La TC en cortes axiales y coronales confirma el diagnóstico en presencia del golfo de la yugular en la parte baja de la caja con dehiscencia del suelo del hipotímpano.

No es necesario recurrir a técnicas más traumáticas (arteriografía) para acceder a este diagnóstico.

■ *Grandes venas emisarias mastoideas* (*fig. 7*)

En pacientes que presentaban acufenos vasculares, la existencia de grandes venas emisarias fue señalada como causa de la patología venosa, proponiéndose su ligadura.

Estas venas pueden visualizarse fácilmente a través de una angiografía por vía venosa con un estudio del retorno venoso cefálico.

■ *Acufenos venosos esenciales*

Los acufenos venosos esenciales constituyen el 50 % de los acufenos vasculares, y se presentan por lo general como zumbidos con reforzamiento sistólico, variables a lo largo del día. A la aus-

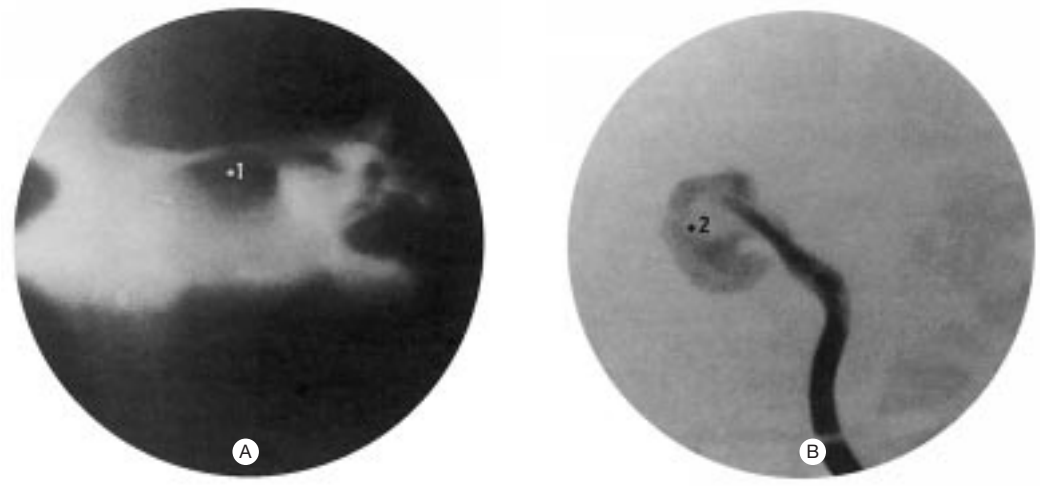

4 *Aneurisma de la porción horizontal de la carótida interna intrapetrosa.*
A: Corte tomográfico del peñasco derecho en posición de Stenvers. Voluminosa dilatación (1) de la porción horizontal del canal carotídeo con erosión de su pared inferior.
B: La arteriografía carotídea derecha visualiza un aneurisma (2) sacular de la carótida interna intrapetrosa.

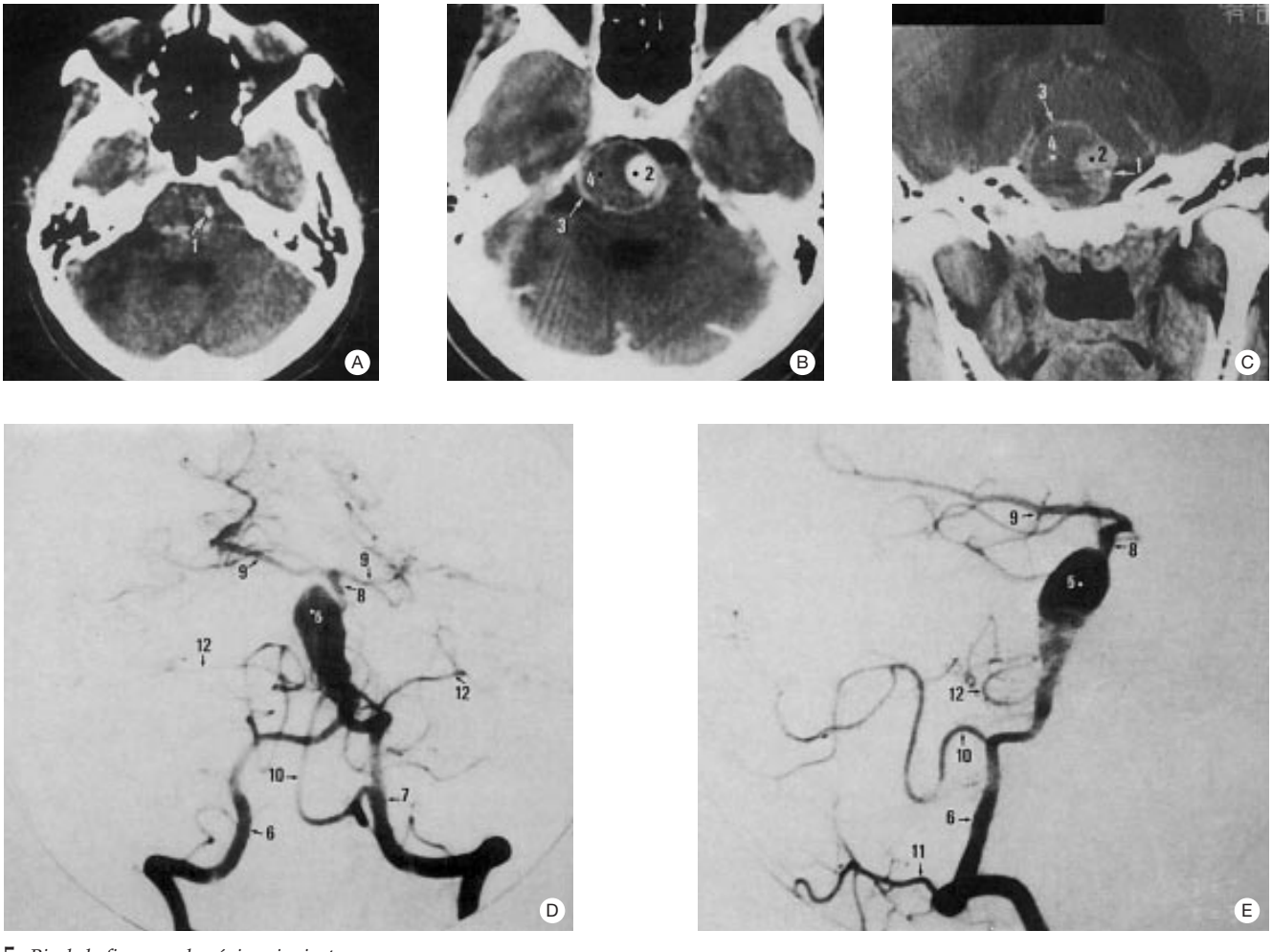

5 *Pie de la figura en la página siguiente.*

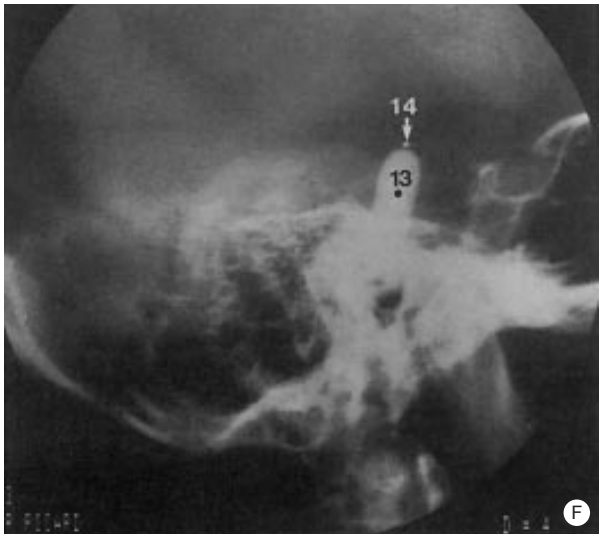

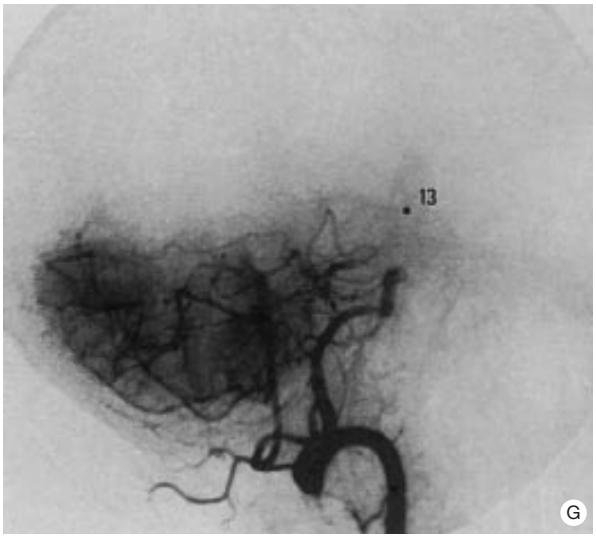

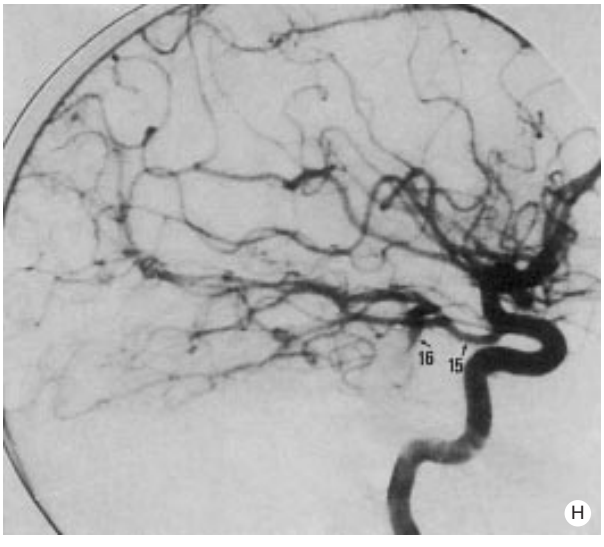

5 *Aneurisma gigante del tronco basilar.*
Mujer de 28 años que ha presentado dos episodios de hemorragia meníngea durante los últimos doce meses. El examen neurológico pone de manifiesto una hipoacusia de percepción derecha asociada a un nistagmo horizontal.
El examen tomográfico realizado antes (A) y después de la inyección (B, C) en cortes axiales (A, B) y coronal (C), evidencia un proceso ocupante, redondeado, situado en la cisterna prepontina, que rechaza al tronco cerebral por detrás y por la izquierda, y que corresponde a un aneurisma gigante del tronco basilar.
— Esta masa presenta pequeñas calcificaciones periféricas (1) visibles sin necesidad de inyección de contraste.
— Asimila el contraste de forma intensa en una zona redondeada, excéntrica en relación con la masa, que corresponde al canal (2) del aneurisma y de forma menos marcada, a nivel de la pared aneurismática (3). El resto del aneurisma no se modifica tras la inyección, dado que esta porción se corresponde con la zona trombosada (4) del aneurisma.
La arteriografía selectiva vertebral (D, E) confirma la existencia de un voluminoso aneurisma del tronco basilar, parcialmente trombosado, cuyo cuello parece situado en la parte baja del tronco basilar y cuyo saco aneurismático se encuentra desarrollado hacia arriba y hacia la derecha (5).
— A. vertebral derecha (6)
— Tronco basilar (8)
— A. cerebelosa post. e inf. (10)
— A. cerebelosa ant. e inf. (12)
— A. meníngea posterior (11)
— A. vertebral izquierda (7)
— A. cerebral posterior (9)
El tratamiento endovascular de este aneurisma se efectúa colocando un balón que se libera en el saco aneurismático. El balón se infla para poder rellenar completamente el saco aneurismático con oclusión de la parte baja del tronco basilar. La arteriografía vertebral de control (G) antes de la liberación del balón nos muestra la oclusión del saco y del cuello aneurismáticos.
— Balón relleno de producto de contraste (13)
— Referencia metálica del balón (14)
La arteriografía carotídea izquierda en perfil (H), antes de la liberación del balón, muestra el llenado vascular de la cerebral posterior por medio de la comunicante posterior (15) así como la opacificación de la parte alta del tronco basilar (16).

cultación, rara vez se evidencia un soplo. La rotación de la cabeza y la compresión yugular homolateral los modifican.

Estos acufenos venosos son llamados esenciales, dado que no se muestra ninguna anomalía morfológica. Asientan siempre del lado de la yugular predominante y se deberían a fenómenos de turbulencias de fluido dentro del golfo.

Si la sintomatología es soportable, un doppler permitirá eliminar cualquier otra patología y se interrumpirán en este momento los estudios.

Ante aquellos pacientes que juzguen estos acufenos como incompatibles con una vida normal, y tras realizarles una angiografía por vía venosa que confirme la predominancia de la yugular del lado de los acufenos y la ausencia de otras anomalías, podrán proponérseles diferentes medidas terapéuticas (aunque con poco éxito):

— interrupción del flujo yugular mediante ligadura o colocación de un balón,

— derivación del flujo venoso mediante una prótesis sigmoideojugular.

FÍSTULAS ARTERIOVENOSAS

■ *Fístulas durales del seno lateral* (*fig. 8*)

Estas fístulas se caracterizan por una comunicación entre las paredes del seno lateral y las ramas arteriales; con frecuencia provienen del sistema carotídeo externo. Pueden aparecer

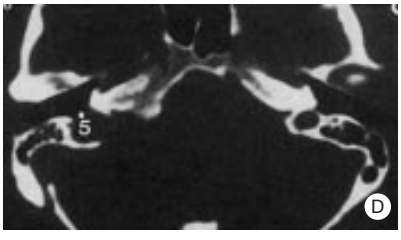

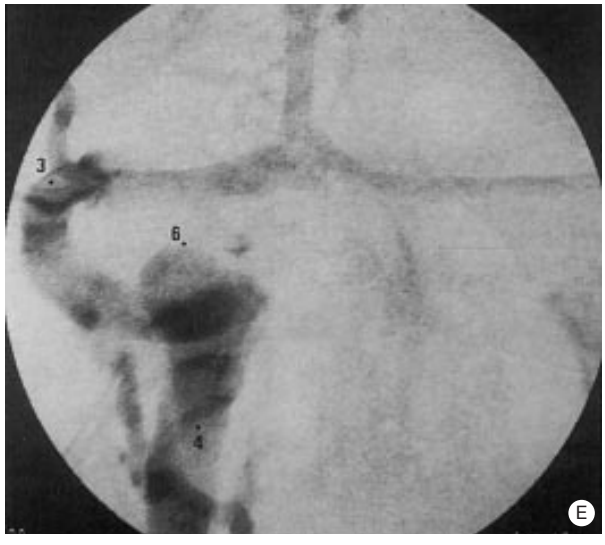

6 *Prolapso del golfo de la yugular en la cavidad timpánica.*
A, B, C, D: Los cortes tomográficos en incidencias axiales, practicados tras la inyección del producto de contraste, ponen de manifiesto una masa (1) hiperdensa en relación directa con el hipotímpano derecho. Esta masa parece situarse en continuidad con el golfo de la yugular derecha. No existe pared ósea entre el eje sigmoidoyugular derecho y el hipotímpano.
El agujero rasgado posterior derecho (2) no presenta un agrandamiento notable.
— V. yugular interna (4)
E: En el tiempo venoso de la arteriografía carotídea, la extensión superior (6) del golfo de la yugular en la porción más baja de la caja se halla perfectamente visualizada.

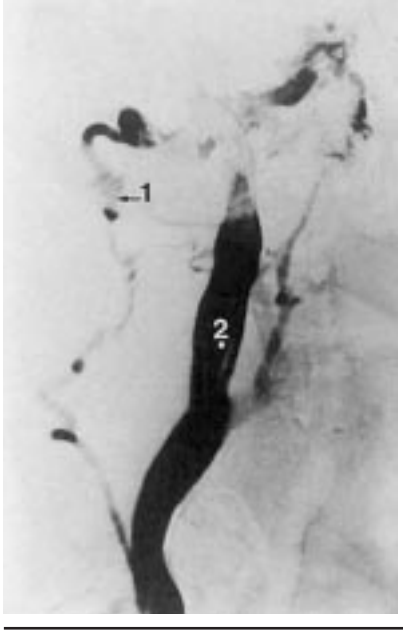

7 *Grandes venas emisarias mastoideas.*
La yugulografía permite visualizar perfectamente las grandes venas emisarias mastoideas.
— V. yugular interna (2).

como consecuencia de un traumatismo o presentarse espontáneamente.

Para Gaston [4], pueden distinguirse tres tipos de fístulas, en función de los signos clínicos y del estadio evolutivo:

— tipo I: fístula con drenaje en flujo libre normodireccional;

— tipo II: fístula con drenaje a contracorriente hacia el seno contralateral, sin reflujo venoso cortical;

— tipo III: fístula con reflujo venoso cortical.

Los signos clínicos presentados por el paciente varían según el tipo de la fístula.

— En el tipo I, los pacientes manifiestan sólo un acufeno objetivo pudiéndose encontrar al palpar una masa pulsátil retroauricular.

— En el tipo II y sobre todo en el tipo III, los signos neurológicos (HIC, crisis convulsivas, etc.) se añadirán a esta sintomatología.

La arteriografía selectiva de las ramas de la cerebral externa (CE), de la cerebral interna (CI) y del sistema vertebrobasilar tendrá por objetivo:

— objetivar la fístula,

— determinar los pedículos nutricios,

— mostrar el tipo de drenaje venoso.

Este examen es la maniobra preliminar indispensable en todo tratamiento endovascular de la fístula.

Estudio de las aferentes arteriales

— Las ramas de la CE constituyen la contribución vascular principal:

— la arteria occipital aparece como el pedículo con mayor frecuencia predominante: se halla hipertrófica así como sus colaterales;

— la arteria auricular posterior y la arteria faríngea ascendente participan también en el aporte vascular.

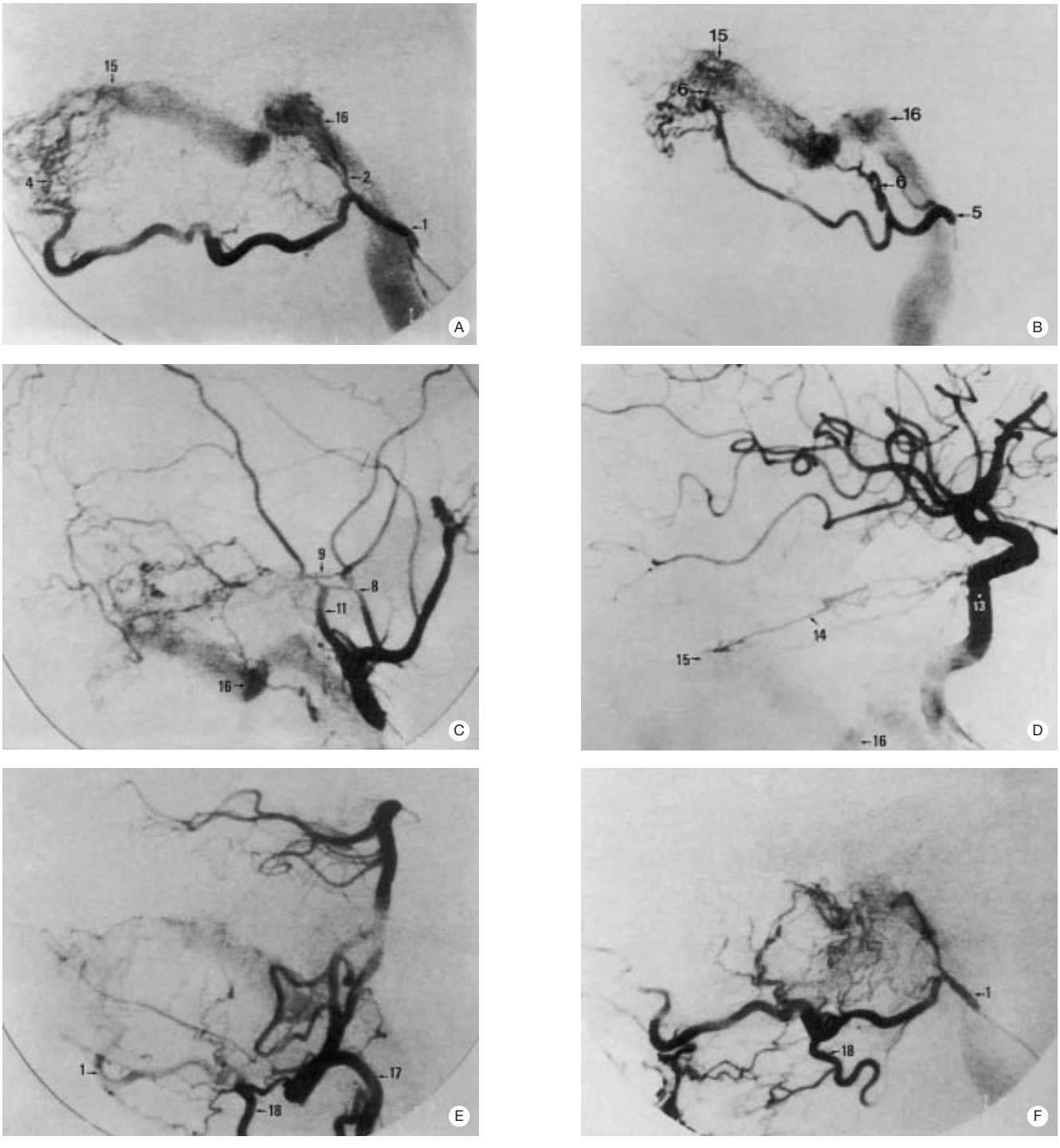

8

— Las ramas de las meníngeas del sifón carotídeo y a veces las ramas de las meníngeas de la vertebral pueden formar parte de los pedículos nutricios de la fístula.

El estudio de las anastomosis entre los sistemas carotídeos externos y vertebrales ha de ser minucioso a lo largo de este análisis para reconocer las anastomosis denominadas «peligrosas» en el transcurso de una embolización.

El shunt se halla a menudo en el seno lateral, y se sitúa a diferentes niveles entre la proximidad de la confluencia venosa y la parte distal. De forma menos frecuente, la fístula afecta a la totalidad de la pared del seno lateral.

Drenaje venoso

— En las fístulas de tipo I, el drenaje se realiza en la yugular interna homolateral con aporte de los sistemas venosos anastomóticos normales. Ante una fístula de difícil interpretación, se han descrito una serie de imágenes correspondientes a la interrupción del flujo; podría tratarse de imágenes de «lavado».

— En las fístulas de tipo II, el drenaje se hace en el seno lateral opuesto. Las imágenes de parada o de estenosis son observadas a nivel del seno homolateral.

— En las fístulas de tipo III, se observa un reflujo venoso cortical con visualización de una serie de anomalías del seno lateral del lado de la fístula:

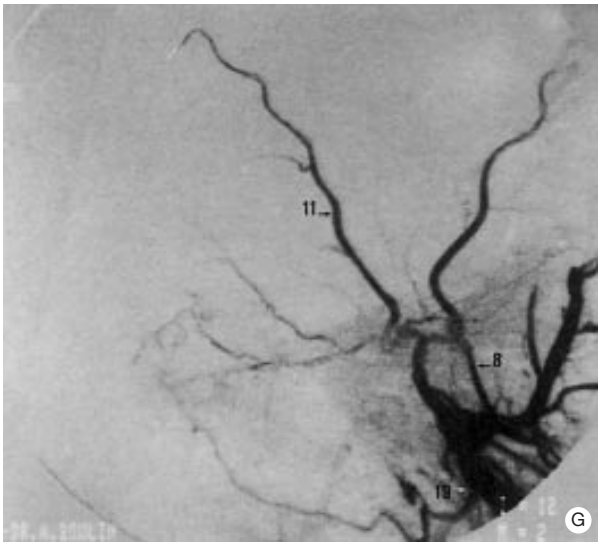

8 *Fístula dural del seno lateral izquierdo.*
Mujer de 72 años que presenta desde hace seis meses acufenos objetivos en el oído izquierdo, síncronos con los latidos cardíacos, que desaparecen cuando se comprime la región retromastoidea. Al auscultar, se observa un soplo sistólico retromastoideo, considerándose en este caso un diagnóstico de fístula dural del seno lateral izquierdo.
La exploración arteriográfica incluye preferentemente la inyección selectiva de los siguientes vasos:
— A. occipital izquierda, en corte de perfil (A)
— A. auricular izquierda, en corte de perfil (B)
— Tronco témporo-maxilar izquierdo, en corte de perfil (C)
— A. carótida interna izquierda, en corte de perfil (D)
— A. vertebral izquierda, en corte de perfil (E)
La arteriografía confirma el diagnóstico.
Los pedículos vasculares nutricios son los siguientes:
— la arteria occipital izquierda (1) por medio de las ramas auriculares profundas (2) y de las ramas transóseas (4);
— la arteria auricular posterior izquierda (5) por las ramas transóseas (6);
— la arteria meníngea media izquierda (8) por su rama petroescamosa (9);
— la arteria temporal superficial izquierda (11) por las ramas transóseas;
— la arteria carótida interna izquierda (13) por medio de las ramas tentoriales del borde libre de la lámina fibrosa (14).
El shunt afecta al seno lateral (15) y al seno sigmoideo (16).
El drenaje venoso se efectúa en el seno lateral y sigmoide homolateral. En el transcurso de esta exploración, se observa que la inyección selectiva de la arteria vertebral izquierda (17) opacifica la fístula por medio de la anastomosis del primer espacio intervertebral (18) que drena a la arteria occipital. Esta anastomosis «peligrosa» deberá ser controlada durante el proceso de la embolización.
La embolización se realiza con la ayuda de fragmentos de duramadre empapados en alcohol y afecta a la arteria occipital izquierda, a la auricular posterior y al tronco temporomaxilar izquierdo.
Las inyecciones selectivas de control de la occipital izquierda (f) y del tronco temporomaxilar izquierdo (G, 19) objetivan la desvascularización angiográfica. Hay que tener presente que la inyección de la occipital izquierda tras la embolización permite visualizar la anastomosis del primer espacio intervertebral de forma muy clara. La embolización de la occipital se debió interrumpir por el riesgo de complicaciones muy graves (paso de émbolos a la vertebral).

— un aspecto de trombosis del seno más arriba y por debajo de la fístula con imagen arteriográfica de un lago venoso suspendido,
— una trombosis del seno lateral por debajo de la fístula,
— una estenosis pronunciada del seno lateral por debajo de la fístula.

Fisiopatogenia

Estos tres tipos, diferenciados entre sí por el tipo de drenaje venoso, podrían considerarse tres estadios evolutivos de la misma enfermedad según algunos autores:
— un factor desencadenante (traumatismo, modificación de la TA…) provoca la abertura de la fístula y corresponde al estadio I;
— luego, por efecto del flujo sanguíneo, una turgencia parietal del seno (hipótesis de BALO) podría ser la responsable de un estrechamiento o de una obstrucción del seno, con el consiguiente drenaje contralateral; corresponde al estadio II;
— la presencia de una trombosis más o menos completa a nivel de la obstrucción del seno lateral constituiría el estadio III.

Tratamiento endovascular de las fístulas durales del seno lateral

La embolización representa el tratamiento de elección en este tipo de fístulas. Su objetivo es obstruir el «nidus» de la fístula para evitar cualquier recidiva. El estudio de los pedículos nutricios puede permitir detectar las anastomosis peligrosas durante la embolización, por ejemplo, las arterias colaterales de los 1º y 2ª espacios intervertebrales que anastomosan las arterias occipitales y las vertebrales.

La embolización (a menudo mediante partículas de la duramadre) se realiza bajo anestesia general. El control óptico permitirá seguir la progresión de las partículas de embolización y las modificaciones progresivas del flujo de los vasos que alimenta la fístula; frenar eventualmente la embolización en caso de riesgo de reflujo de los trombos en una anastomosis peligrosa.

Pueden ser necesarias varias sesiones de embolización para tratar una fístula a la perfección.

La existencia de un drenaje venoso cortical significa la curación anatómica de la fístula, asociando eventualmente la cirugía a la embolización. Si no existe drenaje venoso cortical, se puede admitir una cura clínica que se traduzca en la desaparición de los acufenos.

■ *Otras fístulas arteriovenosas*

En la región laterocervical y laterofacial pueden observarse otras fístulas en abundancia, entre los elementos arteriales y venosos (fístula vertebro jugular, fístula entre las ramas de la carótida externa y la red venosa del cuello, etc.).

La sintomatología clínica está en relación con la zona de la fístula.

La arteriografía tendrá como objetivo localizar la fístula y determinar sus aferencias, constituyéndose de esta forma el primer tiempo indispensable en todo tratamiento endovascular.

TUMORES GLÓMICOS *(figs. 9, 10, 11)*

■ *Definición*

Los tumores glómicos o paragangliomas o quemodectomas son los tumores benignos más frecuentes del peñasco (dos tercios de los tumores del peñasco).

Se desarrollan a partir de los paragangliones extrasuprarrenales situados a lo largo del nervio de Jacobson, en el oído

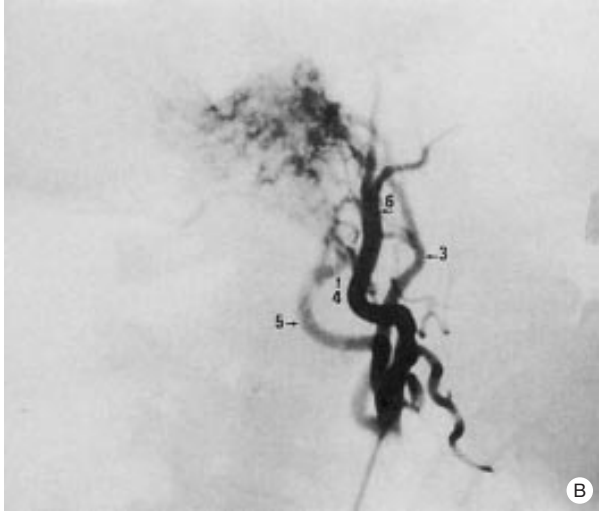

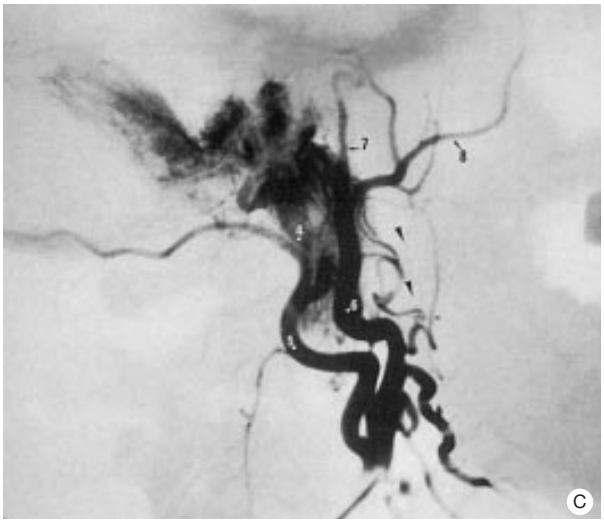

9 *Tumor glómico monocompartimentado, pluripedicular*
A: inyección selectiva de la arteria timpánica inferior
B: inyección selectiva de la carótida externa (estadio precoz)
C: inyección de la carótida externa tras embolización de la faríngea ascendente.
A. La inyección selectiva de la arteria timpánica inferior (1), rama de la arteria faríngea ascendente (3), permite la opacificación del conjunto del volumen tumoral (➤).
B. La inyección del tronco de la carótida externa muestra una gran arteria faríngea ascendente (3), rama nutriente importante del tumor. La arteria estilomastoidea (4), rama de la arteria occipital (5), forma asimismo parte de los pedículos nutricios del cuerpo tumoral.
C. La inyección de la carótida externa tras embolización de la arteria faríngea ascendente evidencia claramente la desaparición de esta última (➤), pero persiste, sin embargo, una opacificación tumoral importante, principalmente debida a la anuencia de una gran arteria estilomastoidea (4). La embolización no ha sido suficientemente distal, al no haber alcanzado el centro del cuerpo tumoral. Por consiguiente, será necesario proseguir con la embolización utilizando otro pedículo vascular para obtener una devascularización tumoral,
— Tronco temporomaxilar (6)
— A. temporal superficial (7)
— A. maxilar interna (8)

medio, de la adventicia de la cúpula del bulbo yugular a lo largo del nervio de Arnold. El tumor puede desarrollarse a partir de cada una de estas localizaciones.

Histológicamente, estos tumores son lobulados, constituidos por acúmulos de grandes células redondeadas que presentan una vascularización extremadamente rica.

Según Guild, el 20 % de los tumores se sitúan a lo largo del nervio de Jacobson, el 25 % sobre el promontorio, el 55 % sobre la cúpula yugular y solamente un pequeño porcentaje a lo largo del nervio de Arnold.

La extensión tumoral para los tumores situados a nivel de la yugular se efectúa siguiendo las zonas de mínima resistencia del peñasco por una parte, (cavidad aérea, conductos y fisuras) y paralelamente al eje venoso, por otra.

Las diferentes clasificaciones de los glomus permiten primordialmente responder a dos cuestiones: ¿cuál es la importancia de la extensión tumoral? ¿Qué terapéutica es la más adecuada?

Fisch propone una clasificación (cuadro I) fundamentalmente basada en los problemas terapéuticos en función de la existencia de una invasión de la carótida interna y de la fosa posterior.

■ *Clínica*

La sintomatología está directamente ligada al área de desarrollo del tumor. En el 50 % de los casos, el acufeno pulsátil asociado a una hipoacusia será el síntoma revelador. El examen otoscópico muestra una masa azulada desarrollada en el oído medio si el tumor es timpánico o timpanoyugular.

En el 25 % de los casos, la lesión de los nervios mixtos revela un tumor en el inicio del recorrido de la yugular.

El desarrollo del tumor dentro del peñasco y de la fosa posterior ocasiona vértigos, parálisis facial, hipertensión intracraneal. La evolución tumoral es generalmente lenta y el retraso en el diagnóstico es a menudo largo (de unos 3 a 4 años para los tumores yugulares). Es preciso señalar la existencia de algunas formas malignas con formación de metástasis.

■ *TC*

La TC permite apreciar la importancia del volumen lesional, determinar la extensión a lo largo del eje venoso y en la fosa posterior y afinar un diagnóstico positivo. Éste sólo se confirmará con la angiografía.

El examen se realiza con inyección de producto de contraste, eventualmente en bolus, en cortes axiales escalonados desde la parte alta del cuello al foramen oval de Pacchioni y en cortes coronales desde las celdillas mastoideas hasta el clivus.

En caso de tumor inicial en la yugular, se pone en evidencia una masa que capta el producto de contraste, desarrollada en el ARP agrandado. La masa puede presentar una extensión hacia el interior de la caja. Un invasión de la fosa poste-

rior puede observarse bajo la forma de una masa que capta el agente de contraste a nivel del APC.

El estudio en ventana ósea permite ver las destrucciones óseas en relación con la extensión tumoral y determinar principalmente el estado de las estructuras del oído interno (cóclea, conductos semicirculares, del canal de Falopio y del canal carotídeo.

La inyección en bolus puede permitir determinar el grado de invasión del eje venoso yugular.

Si la masa es estrictamente timpánica, la TC muestra sólo una pequeña masa desarrollada en la caja.

Arteriografía

La arteriografía permite precisar el diagnóstico de tumor glómico e iniciar el tratamiento de la lesión por embolización preoperatoria.

La arteriografía se realiza por vía femoral y cateterismo selectivo de las ramas de la carótida externa, de la carótida interna y de la vertebral. Se precisará una neuroleptanalgesia para evitar cualquier espasmo en el territorio carotídeo externo.

El diagnóstico con certeza de tumor glómico se obtendrá con facilidad ante la existencia de arterias nutricias a menudo dilatadas y de una parenquimografía tumoral precoz, intensa, con retorno venoso precoz.

El estudio angiográfico de los tumores glómicos (según Moret) permitió demostrar la existencia de diferentes tipos de arquitectura vascular:

— tumores pluricompartimentados (85 % de los casos),

— tumores monocompartimentados.

Los tumores multicompartimentados comprenden varios sectores que pueden ser totalmente independientes. Cada zona está vascularizada por uno o varios pedículos nutricios. De esta manera, podrá ignorarse un compartimento tumoral si el pedículo nutriente del territorio no fue inyectado.

En el caso de un tumor monocompartimentado, la inyección de uno de los pedículos nutricios permitirá opacar el conjunto del volumen tumoral.

Se podrán distinguir cuatro compartimentos en los tumores timpanicoyugulares. Su vascularización depende de las arterias que vascularizan en condiciones normales estos territorios.

— En los casos de tumor pluricompartimentado, el compartimento inferior e interno estará siempre presente. Se extiende hacia abajo en la parte inferior de la caja y hacia dentro, por debajo del promontorio hacia el ARP. Su vascularización depende de la arteria faríngea ascendente, básicamente por su rama media (arteria timpánica inferior) y por su rama posterior. Si la extensión interna del compartimento es importante, las ramas meníngeas de la carótida intracavernosa por delante y las ramas meníngeas de la vertebral por detrás se incorporarán debido a la combinación de los balances vasculares en los territorios vasculares del ARP, del canal condilar anterior, del clivus y del agujero occipital.

— El compartimento posterior y externo, segundo en frecuencia en caso de tumor pluricompartimentado, nace de la parte posterior de la caja y sigue hacia adentro por encima de la parte externa del golfo de la yugular. Puede extenderse por detrás hacia las celdas mastoideas y hacia afuera en dirección del conducto auditivo externo. Su vascularización depende de la arteria estilomastoidea, rama de la arteria occipital o de la arteria auricular posterior.

En los casos de extensión posterior, los equilibrios vasculares permiten la incorporación de las ramas yugulares e hipoglosas de la arteria faríngea ascendente, las ramas meníngeas de la arteria occipital, de la arteria vertebral y de la rama petroescamosa de la arteria meníngea media.

— El compartimento anterior, tercero en frecuencia en caso de tumor pluricompartimentado, se extiende desde la cara anterior de la caja timpánica hacia el canal carotídeo y la trompa de Eustaquio. Su vascularización se lleva a cabo por la arteria carotidotimpánica, rama de la CI intrapetrosa, y por la arteria timpánica anterior, primera rama de la arteria maxilar interna.

Si la extensión anterior es importante, el compartimento puede incluir la arteria mandibular y la arteria recurrente del ARA.

Hay que tener presente que la arteria carotidotimpánica es difícil de individualizar debido a que el tumor se opaca precozmente y oculta su origen. De este modo, este compartimento aparecerá bajo forma de una extravasación de agente de contraste a partir de la pared carotídea durante la inyección selectiva de la carótida interna.

— El compartimento superior, que es el menos frecuente, se desarrolla en la parte superior de la caja y puede extenderse hacia delante y hacia afuera en la fosa temporal.

Su vascularización depende de la arteria meníngea media por medio de la arteria timpánica superior. Si la extensión temporal es importante, el compartimento puede incluir los ramos cavernosos de la arteria meníngea media, la arteria meníngea menor y el tronco inferolateral de la CI intracavernosa.

Estos compartimentos son, teóricamente, independientes. No obstante, un mismo pedículo puede en ocasiones irrigar dos compartimentos.

El interés de la existencia de esta compartimentalización es trascendente para la eficacia de la embolización.

Embolización

Tiene como objetivo la máxima desvascularización del tumor y la disminución de la hemorragia peroperatoria. Es indispensable conocer la arquitectura vascular del quemodectoma.

En el caso de un tumor monocompartimentado, la embolización se practicará a partir del pedículo nutriente más fácil de cateterizar. A partir de este vaso, los émbolos deberán alcanzar el cuerpo del tumor. En caso de éxito parcial (persistencia de una opacificación tumoral debida a una embolización demasiado proximal), será preciso completar la embolización a partir de otro pedículo nutriente del tumor.

Para un tumor pluricompartimentado, resulta necesario desvascularizar el tumor compartimento por compartimento, embolizando sucesivamente los pedículos nutricios de cada compartimento. Con el fin de reducir la hemorragia peroperatoria considerablemente es suficiente con frecuencia embolizar los dos compartimentos principales.

La embolización se decidirá de acuerdo con los cirujanos y será realizada 2 a 4 días antes del acto quirúrgico.

El material empleado comprende ya sea émbolos sólidos (fragmentos de la duramadre) o bien material polimerizante.

Los métodos de la embolización dependen, como se ha señalado, del tipo de arquitectura vascular del tumor, e igualmente de los pedículos nutricios en cuestión.

— Si el aporte vascular depende de la carótida externa únicamente, lo que es más frecuente, la embolización de los diferentes compartimentos se hará por cateterismo sucesivo de los diferentes pedículos nutricios, bajo control radioscópico, evitando así el paso de émbolos en las anastomosis peligrosas en los territorios carotídeos interno y vertebral. Es preciso recordar el riesgo de lesión de los nervios craneales en casos de utilización inadecuada de émbolos fluidos y cuyo uso no es frecuente en circunstancias de una embolización preoperatoria (se halla sometido a reglas estrictas tanto en el plano anatómico como en el aspecto dinámico).

— Si el aporte vascular depende de la carótida externa y de la carótida interna, se empezará la embolización por las

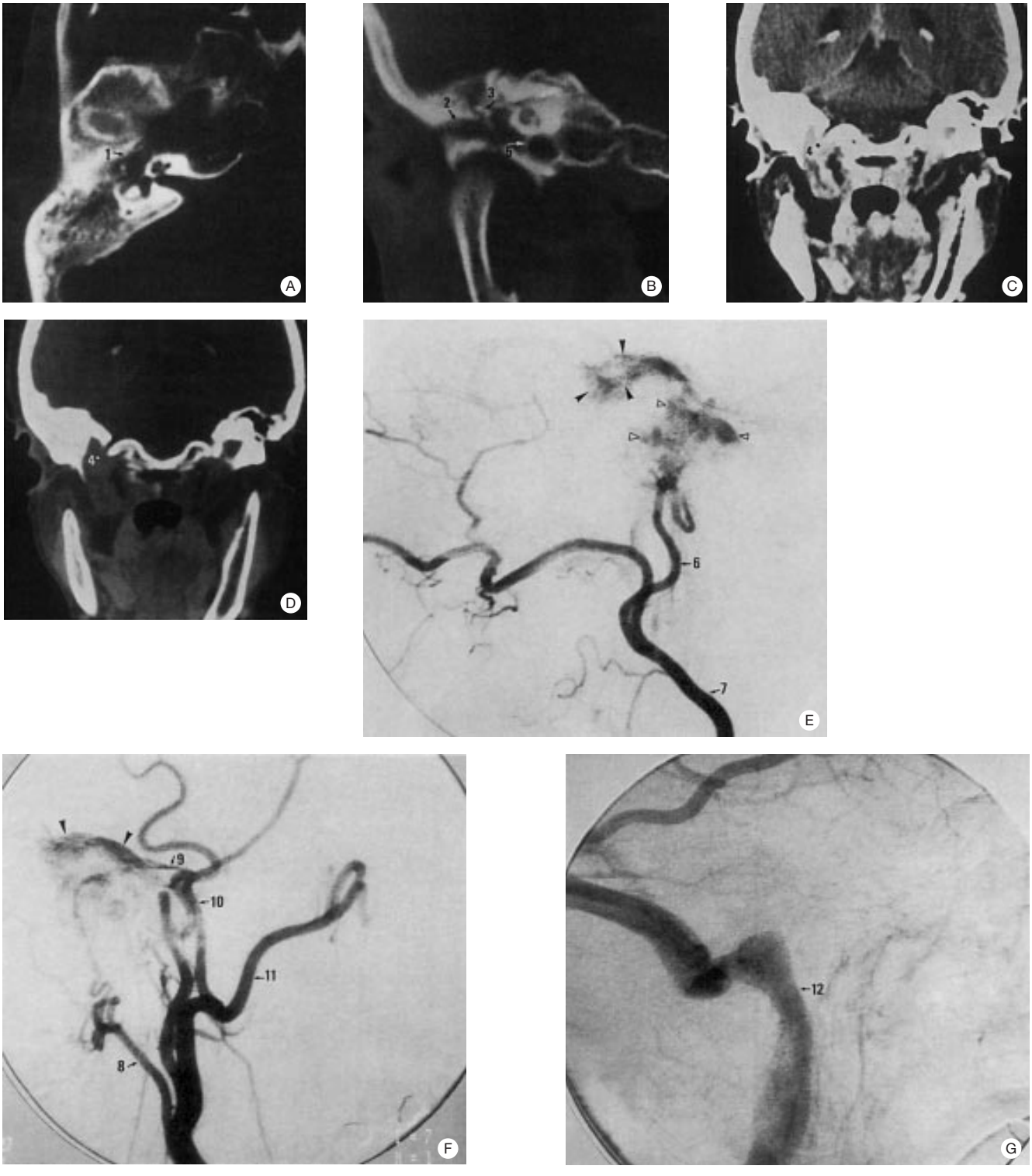

10

ramas de la carótida externa ayudándose, de ser necesario, de un clampaje temporal de la carótida interna, para aumentar el «robo sanguíneo» por parte de las colaterales de la carótida externa.

— Si el aporte carotídeo interno es importante, la oclusión de la carótida interna se realizará con la ayuda de un balón situado distalmente a los pedículos nutricios del tumor, tras haber practicado un test de tolerancia a la oclusión carotídea. Un clampaje temporal de la carótida interna puede asociarse con una embolización proximal con la ayuda de micropartículas. La oclusión carotídea puede ser realizada tras una «limpieza» cuidadosa de la luz interna de la carótida (según Valavanis).

En los casos de tumores voluminosos que invaden la carótida interna, ésta podrá ser sacrificada, si el test de oclusión es negativo, colocando un balón asociado o no a una embolización proximal que, en este caso, podrá utilizar materiales plásticos.

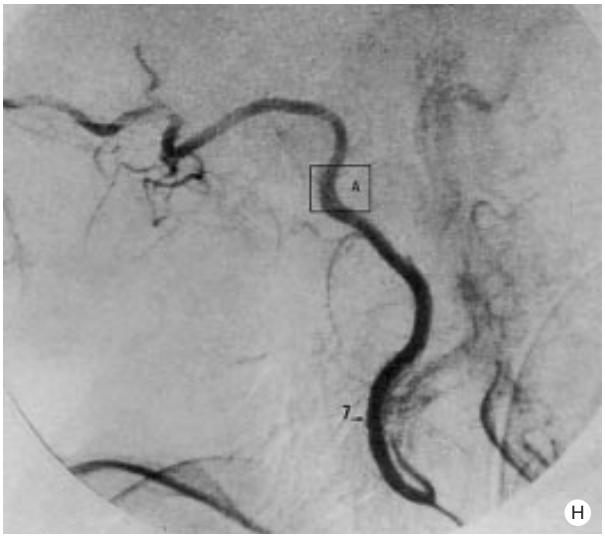

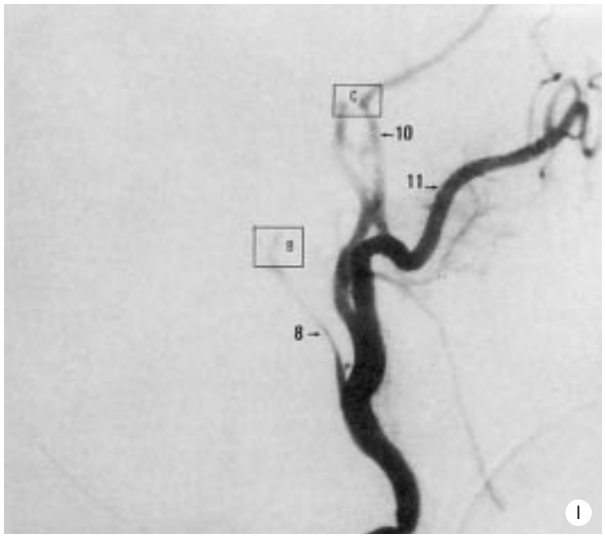

10 *Glomus timpánico derecho*

Mujer de 71 años, que presenta una antigua sordera derecha con una parálisis facial derecha de instauración progresiva desde hace dos meses. El examen identifica una masa polipoide no pulsátil llenando el meato del conducto auditivo externo.

El examen tomográfico practicado con inyección, en cortes axial (A) y coronales (B, C, D), pone de manifiesto un proceso que ocupa de la caja del tímpano (1), del antro y del conducto auditivo externo derecho (2). La cadena de huesecillos (3) se halla in situ. El agujero rasgado posterior derecho (4) no presenta ninguna anomalía, el piso del hipotímpano (5) se halla respetado.

La arteriografía selectiva de la carótida interna derecha (G) de la occipital derecha (E), del tronco temporomaxilar (F), en un corte de perfil, evidencia una masa de la pirámide petrosa con el aspecto angiográfico que corresponde al de un tumor glómico. El tumor está bicompartimentado:

— un compartimento posteroexterno (▷) vascularizado por la arteria estilomastoidea (6), rama de la occipital (7) y por las ramas auriculares profundas de la auricular posterior (8);

— un compartimento superior (➤) vascularizado por las ramas petrosas (9) de la arteria meníngea media (10), rama de la maxilar interna (11).

El estudio del retorno venoso durante la inyección carotídea (G) muestra la permeabilidad absoluta del cayado de la yugular derecha (12), lo cual confirma la ausencia de extensión tumoral en el agujero rasgado posterior.

Hay que señalar que la inyección selectiva de la arteria occipital opacifica también el compartimento superior en razón de la anastomosis existente en el seno del acueducto de Falopio entre la arteria estilomastoidea y la arteria petrosa superficial, rama de la arteria meníngea media.

Tras la embolización (H, I) de los territorios de la arteria occipital y de la arteria maxilar interna por microfragmentos de duramadre empapados de alcohol, los controles angiograficos evidencian una desvascularización tumoral satisfactoria con desaparición de la opacificación de la arteria estilomastoidea (A), de la auricular posterior (B) y de las ramas petrosas de la meníngea media (C).

Cuadro I. – Clasificación de los tumores glómicos según FISCH.

A. Oído medio
B. Oído medio + mastoides
C1. Bulbo yugular + carótida interna vertical
C2. Infralaberíntico + carótida interna vertical
C3. Infralaberíntico + carótida interna horizontal
D1. Intracraneales – de 2 cm
D2. Intracraneales + de 2 cm
D3. Intracraneales - intradural

— La importante participación del sistema vertebrobasilar implica, por una parte, el acto quirúrgico y por otra, la actuación endovascular. En casos extremos, podrá proponerse una oclusión definitiva de la vertebral subaracnoidea, proximalmente a la arteria cerebelosa posteroinferior, junto con una actuación endovascular sobre las colaterales de la carótida externa.

La embolización preoperatoria permite una exéresis más sencilla y menos sangrante del tumor. Este método endovascular forma parte del tratamiento de los tumores glómicos.

En algunos casos inoperables la embolización podrá solamente permitir obtener regresiones significativas de las afectaciones de los últimos pares craneales y disminuir el efecto de masa y el robo sanguíneo provocado por el tumor.

Cualquier referencia a este artículo debe incluir la mención del artículo original: Moret J et Boulin A. Vascularisation de l'oreille. Aspect normal et pathologique. Encycl Méd Chir (Editions Scientifiques et Médicales Elsevier SAS, Paris, tous droits réservés), Oto-rhino-laryngologie, 20-047-A-20, 1988, 18 p.

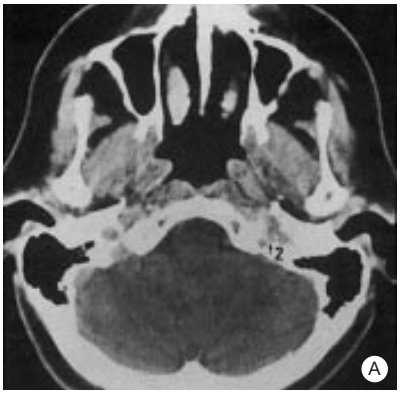
12
A

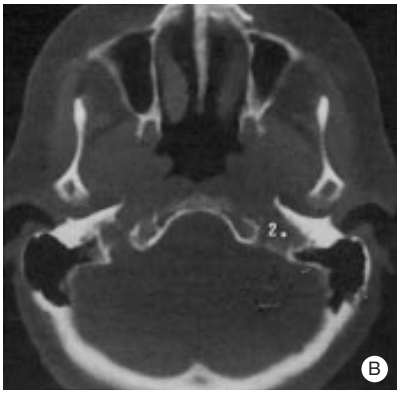
2
B

C

1
D

1
E

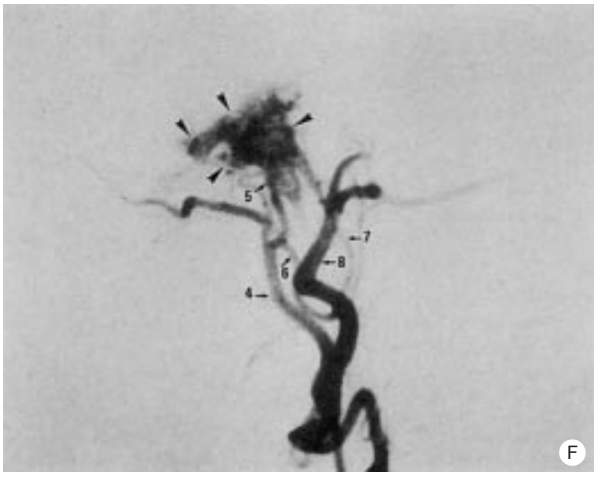
5
6
7
8
4
F

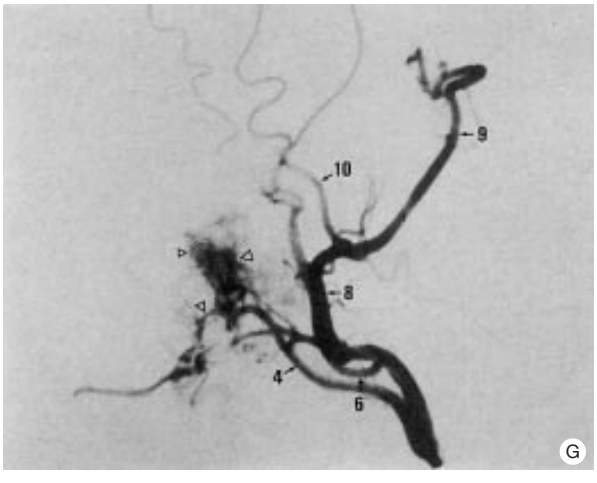
9
10
8
4
6
G

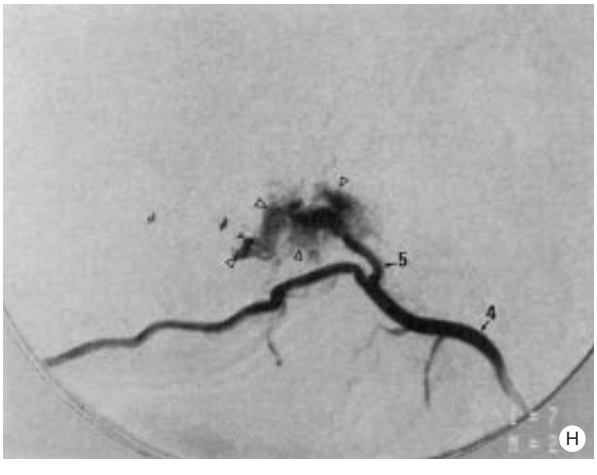
5
4
H

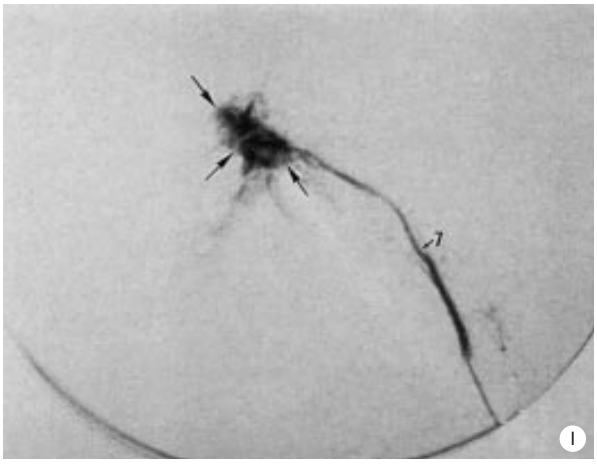
7
I

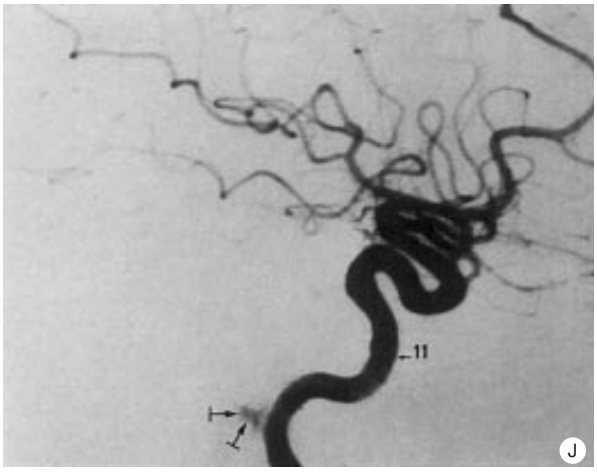

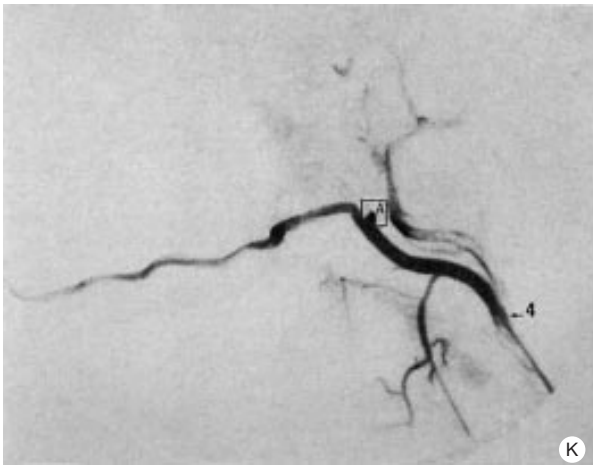

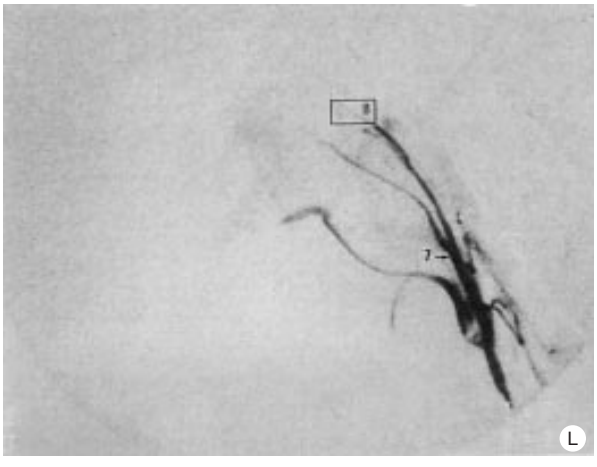

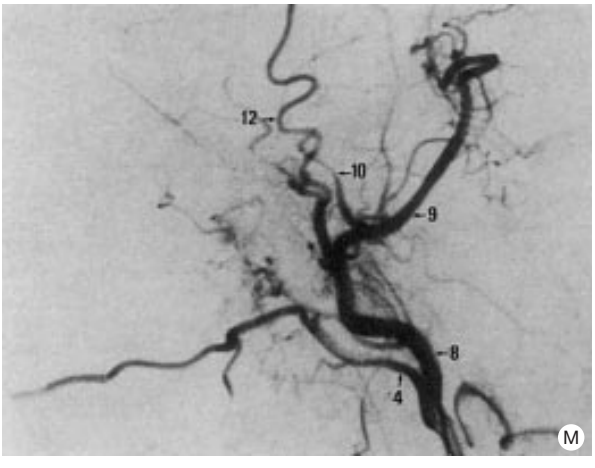

11 *Glomus yugulotimpánico izquierdo.*
Mujer de 57 años que presenta desde hace varios años acufenos subjetivos. El examen ORL muestra una masa azulada en el hipotímpano a la izquierda. El examen tomográfico con inyección de contraste en cortes axiales (A, B, C, D) y coronal (E) pone en evidencia una masa del hipotímpano izquierdo (1) que se extiende hacia abajo (3) por encima de la cúpula yugular hacia el agujero rasgado posterior (2).
La arteriografía selectiva de la carótida externa izquierda (F), de la occipital izquierda (H), del tronco temporomaxilar izquierdo (G), de la faríngea ascendente izquierda (I) y de la carótida interna izquierda (J) pone en evidencia una masa tumoral muy vascularizada que corresponde a un glomus. El tumor está tricompartimentado:
— un compartimento posteroexterno (▷) alimentado por la arteria estilomastoidea (5), rama de la occipital (4) y por las ramas profundas de la auricular posterior (6);
— un compartimento inferointerno (→) alimentado por la arteria faríngea ascendente (7);
— un compartimento anterior (↦) alimentado por la arteria carotidotimpánica.
Esta arteria, rama de la carótida interna intrapetrosa, no es individualizable, la opacificación del compartimento anterior la enmascara rápidamente.
La inyección de la carótida externa opacifica simultáneamente los territorios posteroexterno e inferointerno (➤).
La embolización, mediante fragmentos de duramadre empapados en alcohol, de la arteria occipital y de la arteria faríngea ascendente permite obtener una desvascularización tumoral satisfactoria.
Las inyecciones de control de la arteria occipital (K), de la faríngea ascendente (L) y de la carótida externa (M), presentan la desaparición de los pedículos que vascularizan los diferentes compartimentos (a. estilomastoidea (A), ramas auriculares profundas, a. faríngea ascendente (B)).
— Tronco temporomaxilar (8)
— A. maxilar interna (9)
— A. meníngea media (10)
— A. carótida interna (11)
— A. temporal superficial (12)

Bibliografía

[1] **BERENSTEIN A., SCOTT J., CHOI I.S., PERSKY M. – Percutaenous embolization of arteriovenous fistulas of the external carotid artery.** – Am. J. Neuroradiol., **1986, 7, 937-942.**

[2] **DEFFRENNES D., BASTIAN D., GEORGE B., TRAN BA HUY P. – Bases anatomiques de l'abord chirurgical du trou déchiré postérieur (foramen jugulare P.N.A.).** – Neurochirurgie, **1985, 31, 352-354.**

[3] **FISCH U. – La voie d'abord infratemporale pour les tumeurs du glomus jugulaire.** – Neurochirurgie, **1985, 31, 367-376.**

[4] **GASTON A., CHIRAS J., BOURBOTTE G. – Fistules artério-veineuses méningées à drainage veineux cortical. A propos de 31 cas.** – J. Neuroradiol., **1984, 11, 161-167.**

[5] **GEORGE B., REIZINE D., LAURIAN C., RICHE M.C., MERLAND J.J. – Acouphènes d'origine veineuse : Traitement chirurgical par ligature de la veine jugulaire et anastomose entre sinus latéral et veine jugulaire.** – J. Neuroradiol., **1983, 10, 23-30.**

[6] **GEORGE B. – Présentation générale. Les tumeurs dites du glomus jugulaire.** – Neurochirurgie, **1985, 31, 333-341.**

[7] **KUDO S., COLLEY D.P. – Multiple intrapetrous aneurysms of the internal carotid artery.** – Am. J. Neuroradiol., **1983, 4, 1119-1121.**

[8] **LASJAUNIAS P., MERLAND J.J., THERON J., MORET J. – Vascularisation méningée de la fosse cérébrale moyenne.** – J. Neuroradiol., **1977, 4, 361-384.**

[9] **LASJAUNIAS P., DOYON D. – L'artère pharyngienne ascendante dans la vascularisation des dernières paires crâniennes (IX, X, XI, XII).** – J. Neuroradiol., **1978, 5, 287-301.**

[10] **MERLAND J.J., REIZINE D., GUIMARAENS L. et coll. – L'angiographie diagnostique et thérapeutique dans le bilan et le traitement des tumeurs du glomus jugulaire. A propos de 32 cas.** – Neurochirurgie, **1985, 31, 358-366.**

[11] **MIKOL J., WASSEF M. – Paragangliomes du glomus jugulo-tympanique : aspects anatomo-pathologiques.** – Neurochirurgie, **1985, 31, 342-351.**

[12] **MORET J. – La vascularisation de l'appareil auditif. Normal, variantes, tumeurs glomiques.** – J. Neuroradiol., **1982, 9, 209-260.**

[13] **NEWTON T.H., POTTS D.G. – Radiology of the skull and brain angiography – Tome 4.** – C.V. Mosby company, **ed. Saint Louis 1974, 2490-2565.**

[14] **PITON J., GUILLEUX M.H., GUIBERT-TRANIER F., CAILLE J.M. – Fistules du sinus latéral.** – J. Neuroradiol., **1984, 11, 143-159.**

[15] **RUSSELL E.J. – Functional angiography of the head and neck.** – Am. J. Neuroradiol., **1986, 7, 927-936.**

[16] **SCIALFA G., VAGHI A., VALSECCHI F., BERNARDI L., TONON C. – Neurordiological treatment of carotid and vertebral fistulas and intra-cavernous aneurysms. Technical problems and results.** – Neuroradiology, **1982, 24, 13-25.**

[17] **SWARTZ J.D., BARZANIC M.L., NAIDICH T.P., LOWRY L.D, DOAN H.T. – Aberrant internal carotid artery lying within the middle ear. High resolution CT diagnosis and differential diagnosis.** – Neuroradiology, **1985, 27, 322-326.**

[18] **THERON J., LASJAUNIAS P., MORET J., MERLAND J.J. – La vascularisation des méninges de la fosse postérieure.** – J. Neuroradiol., **1977, 4, 203-224.**

[19] **VALAVANIS A. – Preoperative embolization of the head and neck : indications, patient seletion, goals, and precautions.** – Am. J. Neuroradiol., **1986, 7, 943-952.**